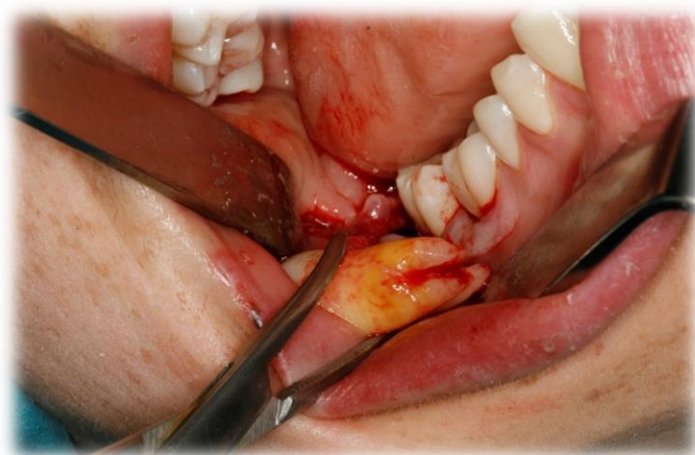


Masteroppgave i odontologi
Det odontologiske fakultet i Oslo
Våren 2014

**Reversible skader på nervus alveolaris
inferior og nervus lingualis ved
kirurgisk fjerning av visdomstenner i
underkjeven**



Stud. odont. Lene Wennevik Langlie
Stud. odont. Silje Anette Solbakk Moen

Veiledere:

Professor Tore Bjørnland

Professor Anne Møystad



Innledning

Kirurgisk fjerning av retinerte visdomstenner i underkjeven er et av de oral kirurgiske inngrepene som er hyppigst utført. Inngrepet er forbundet med ulike komplikasjoner som blant annet smerte, hevelse, trismus og nedsatt følelse (1). Nedsatt følelse, eller nevrosensorisk dysfunksjon, videre omtalt som NSD, som komplikasjon ved fjerning av 3.molar i underkjeven er godt beskrevet i litteraturen (2). For å kunne vurdere risikoen for en NSD er det flere faktorer man må ta i betraktning. Risikofaktorene inkluderer blant annet pasientens alder (3, 4), horisontalt liggende retinerte tenner, radiologiske tegn ("darkening of the roots", "interruption of the white line", "diversion of the canal" og "narrowing of the root") (5) og operatørens erfaring (6, 7).

Indikasjonene for å fjerne retinerte visdomstenner i underkjeven er godt etablert (8). Man vurderer både profylaktiske og terapeutiske indikasjoner; forhindre eller behandle perikoronitt, fare for rotresorpsjon av nabotenner og i forbindelse med kjeveortopedisk behandling (9).

Prevalensen av NSD varierer i følge ulike studier fra 0,4%(10) til 8,4% (11) og fra ingen (12) til 23,0% (13) ved kirurgisk fjerning av visdomstenner i underkjeven.

I en norsk studie fant man at prevalensen av NSD i 2007/2008 var 0,8 % på nervus alveolaris inferior (NAI), 0,2 % på nervus lingualis (NL) og 0,1 % for skade på begge nervene (3). For å forebygge nye nerveskader ønsket man å kvalitetssikre rutinene i forbindelse med kirurgisk fjerning av visdomstenner i underkjeven ved Avdeling for oral kirurgi og oral medisin, Det odontologiske fakultet, UiO.

Hensikten med denne studien var å estimere prevalensen av NSD og identifisere risikofaktorer for NSD i forbindelse med kirurgisk fjerning av underkjevens visdomstenner i 2013. Et delmål var å beskrive hvilke røntgenkarakteristika som ble observert på OPG preoperativt på pasienter som fikk NSD. Et annet delmål var å vurdere pasientens alder, kjønn, kirurgisk prosedyre, peroperative komplikasjoner og operatørens erfaring.

Materiale og metode

Studien er et ledd i kvalitetssikringen av behandling ved Avdeling for oral kirurgi og oral medisin, IKO, UiO. Denne studien er en klinisk studie av pasienter med nerveskader etter fjerning av visdomstann i underkjeven. Etter å ha gått gjennom operasjonslister og identifisert de pasientene som hadde fått fjernet visdomstenner i underkjeven i perioden 01.01.13 til 31.12.13 ble det hentet ut journalopplysninger fra IKOs journalsystem (SALUD). De pasientene

der det ble gitt opplysninger om nerveskader postoperativt ble inkludert i undersøkelsen. Der man fant opplysninger om nerveskader ble det registrert ulike variabler i et avkryssingsskjema. Disse variablene inkluderte pasientens alder, kjønn, dato for operasjonen, hvilken tann som ble fjernet (38/48), operatørens erfaring (spesialist/spesialistkandidat/tannlegestudent), hvordan tannen ble fjernet (in toto/med benfjerning uten spalting/med benfjerning og spalting), type og mengde anestesi, komplikasjoner peroperativt, eventuell postoperativ nevrosensorisk dysfunksjon og til slutt om pasienten var informert om risikoen for nerveskade på forhånd. I de tilfeller hvor det ble funnet opplysninger i journalen som informerte om en eller annen form for NSD, ble det innhentet ny informasjon etter hver postoperativ pasientkontroll. Det ble registrert om pasienten fortsatt hadde nedsatt følelse eller om følelsen hadde kommet tilbake. Observasjonstiden etter registrert nerveskade var 8,5 måneder.

Radiologiske funn ble registrert i et standardisert skjema på totalt 30 OPG undersøkelser, tatt før operasjon. Materialet bestod av 8 OPG undersøkelser av pasienter med kliniske funn på postoperativ NSD og 22 OPG undersøkelser, tilfeldig valgt ut fra pasientlisten over visdomstanns operasjoner i 2013. OPG undersøkelser fra hver 15. operasjon ble inkludert.

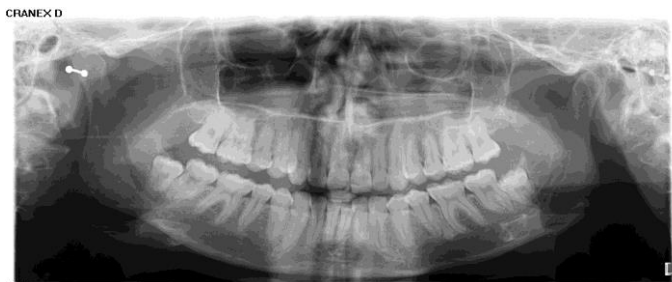OPG undersøkelsene ble gransket av 2 uavhengige observatører med 2 års erfaring i å tolke OPG-undersøkelser. Alle undersøkelsene ble gransket under standardiserte betingelser; i samme rom, på samme PC skjerm og med like lysforhold (dimmet belysning). Rekkefølgen på hospitalnumre og tilhørende OPG undersøkelser ble randomisert slik at ingen av observatørene skulle vite om det var en pasient med postoperativ NSD eller ikke. Hver røntgenundersøkelse ble gransket to ganger av hver av de to observatørene med et tidsintervall på fire måneder mellom granskingene. En tredje observatør (spesialist i kjeve- og ansiktsradiologi) gransket OPG undersøkelsene med nerveskade. I et konsensusmøte gransket de tre observatørene undersøkelsene sammen og kom fram til enighet med hensyn til den preoperative røntgen vurderingen av de 8 pasientene med kliniske funn på postoperativ NSD.

Det ble bestemt å bruke et standardisert skjema ved registreringen av røntgenfunn på OPG før visdomstannen ble fjernet. Følgende fire variabler ble registrert;

- 1) angulering (horisontal/vertikal/distovertert/mesiovertert)
- 2) antall røtter (1/2/>2)
- 3) rot morfologi (rett/distal-/mesialbøyd)
- 4) relasjon til canalis mandibularis (direkte relasjon/ingen direkte relasjon)

Visdomstannen ble registrert som direkte relatert til canalis mandibularis hvis ett eller flere av fire røntgenologiske tegn på en visdomstanns nære beliggenhet til kanalen var til stede (5). De fire tegnene som ble vurdert var "darkening of the roots", "interruption of the white line", "diversion of the canal" og "narrowing of the root". Ved fravær av disse tegnene ble det registrert som ingen direkte relasjon mellom tannen og canalis mandibularis. (14). (Figur 1).

Figur 1. Ortopantomogram av 28 år gammel kvinne der 48 ble fjernet med påfølgende hypoestesi av n. mentalis. Røntgentegnene "darkening of the roots" og "interruption of the white line" ble registrert.

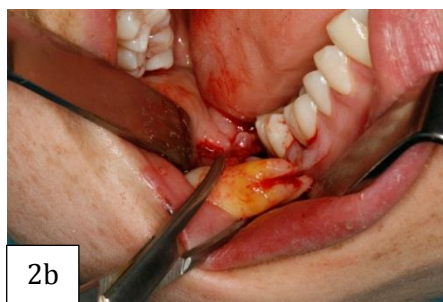
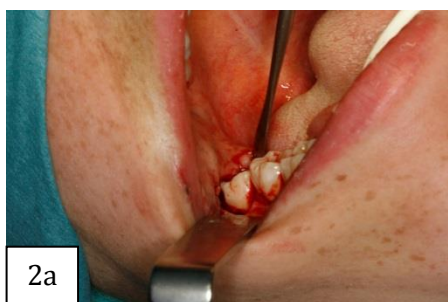
Prosedyren for fjerning av visdomstenner i underkjeven ved avdelingen består i første omgang av en god klinisk og røntgenologisk undersøkelse. OPG er standard røntgenopptak for å vurdere relasjonen til canalis mandibularis, tannens angulering og rotmorfologi, og videre planlegging av ekstraksjonen. Informasjon til pasienten på forhånd om eventuell relasjon til canalis mandibularis anses som viktig. Avhengig av tannens posisjon fjernes den enten in toto, med benfjerning uten spalting eller med benfjerning og spalting. Etter ekstraksjonen er det standard prosedyre å legge en antibiotika veke med Terramycin -Polymyxin B ned i alveloen. Deretter sutureres det etter behov. Pasienten kommer tilbake en uke etter inngrepet for fjerning av sutur, veke og kontroll av alveloen. (Figur 2)

Figur 2. En 25 år gammel kvinne får fjernet tann 48 operativt.

2 a. Linguale mucosa holdes vekk med periostavløser før plassering av tang.

2 b. Tannen er ekstrahert, her in toto, og holdes kontrollert med en arteriepinsett.



Resultater

Materialet bestod av 507 visdomstenner som ble fjernet på Avdeling for oral kirurgi og oral medisin ved Det odontologiske Fakultet, UiO, i en ett års periode f.o.m 01.01.2013 t.o.m 31.12.2013. Det ble gjennomført 506 operasjoner (en pasient fikk fjernet 38 og 48 i samme seanse) og av disse operasjonene var det 296 kvinner og 210 menn som fikk fjernet en eller flere visdomstenner i underkjeven. 417 av pasientene var under 31 år og 89 pasienter var 31 år og over. Alle som hadde følt en eller annen form for nedsatt sensibilitet umiddelbart etter operasjonen ble registrert. Det ble i alt registrert 8 pasienter med NSD, 6 pasienter (1,2 %) med skade på NAI, 3 pasienter (0,6 %) med skade på NL hvorav 1 pasient (0,2 %) hadde skade på begge nervene. Resultatene er presentert i tabell 1.

Tabell 1. Oversikt over opererte visdomstenner og nerveskader på nervus alveolaris inferior (NAI) og nervus lingualis (NL) i 2013 ved Avdeling for oral kirurgi og oral medisin, UiO.

Antall fjernede tenner i 2013	38:	261
	48:	246
	Totalt:	507 (En pasient fikk fjernet 38 og 48 samtidig)
Kjønn	Kvinner:	296
	Menn:	210
	Totalt:	506
Alder	< 31 år:	417
	31år og over:	89
Antall nerveskader	NAI:	6
	NL:	3
Antall pasienter med nerveskade	Totalt:	8 (En pasient hadde skade både på NAI og NL)

En nærmere oversikt over de 8 pasientene med registrert NSD er presentert i tabell 2. Tabellen viser at 6 av 8 pasienter er kvinner og alle disse er under 31 år. De 2 andre pasientene er menn og disse er over 31 år. 3 av operasjonene ble utført av spesialister i oral kirurgi og oral medisin og 5 ble utført av spesialist kandidater i oral kirurgi og oral medisin. Ved 4 av operasjonene var det registrert peroperative komplikasjoner. I 7 av 8 tilfeller med nerveskader ble minst ett av fire radiologiske tegn på nær relasjon til canalis mandibularis registrert. I det siste tilfellet av NSD forelå det ingen OPG.

Tabell 2. Oversikt over de 8 pasientene som fikk skader på n. alveolaris inferior (NAI) og n. lingualis (NL) etter kirurgisk fjerning av visdomstann i underkjeven.

Nerveskade	Kjønn	Alder	Operatør	Type operasjon*	Canalis relasjon**	Peroperative observasjoner
1 NAI	K	<31år	Spes.kand	3	Ja (1+2)	Pasient følte ubehag ved luksering av røtter
2 NL	K	<31år	Spes.kand	3	Ja(2)	Nei
3 NAI	K	<31år	Spes.kand	3	Ja (1)	Nei
4 NAI	K	<31år	Spes.kand	3	Ja (1+2)	Klinisk inspeksjon viser blottlagt nervestreng samt avtrykk av kanalen mot rotkompleks
5 NAI	K	<31år	Spesialist	3	Ja (2)	Nerve/karstreng ligger i en fure i roten og man er nødt til å spalte helt ned til apex. Intakt, ingen blødning, liten nerverespons
6 NAI	M	>31år	Spesialist	3	Ja (2+3)	Nei
7 NL	M	>31år	Spes.kand	3	Ingen OPG	Nei
8 NAI+NL	K	<31år	Spesialist	2	Ja (1+2)	Nervekarstreng ligger i lingual benvegg

* 1= in toto, 2= benfjerning uten spalting, 3 = benfjerning og spalting

** 1= darkning of the root, 2= interruption of the white line, 3= avbøyning av canalis, 4=avbøyning av roten

Ved avdelingen er det standard prosedyre at man tar inn pasienten på en kontroll 1 uke etter fjerning av visdomstann i underkjeven. Hvis pasientene ved denne kontrollen gir uttrykk for nedsatt sensibilitet i leppe og/eller tunge vil de bli satt opp på flere kontroller og bli fulgt opp videre. Av de 8 pasientene med NSD som vi registrerte var det 5 pasienter som i løpet av den første måneden etter operasjonen hadde fått tilbake normal følelse. Hos en pasient av de 8 ble det ikke nødvendig med flere kontroller etter 6 mnd, da parestesien gikk over av seg selv. Hos de resterende 2 pasientene så man ingen spontan tilheling og det var nødvendig med mer

oppfølging. Disse ble tilbudt softlaserbehandling og merket en bedring 4,5 måneder (9 behandlinger) og 8,5 måneder (14 behandlinger) etter operasjonen, henholdsvis pasient/nerveskade nr 7 og pasient/nerveskade nr 8, tabell 2.

Diskusjon

Denne studien viste at prevalensen av NSD, ved Avdeling for oral kirurgi og oral medisin ved Det odontologiske Fakultet, UiO, i perioden 01.01.2013- 31.12.2013, ligger på 1,2 % med skade på NAI, 0,6 % med skade på NL og 0,2% med skade på begge nervene. 2 av pasientene hadde nedsatt følelse i tungen, noe som indikerer skade på nervus lingualis. 5 av pasientene hadde nedsatt følelse i leppe/kinn, noe som indikerer skade på nervus alveolaris inferior, og 1 pasient var affisert både i tunge og leppe. Resultatet av denne studien viser at prevalensen av NSD etter kirurgisk fjerning av visdomstann i underkjeven ved avdelingen er lav sammenlignet med flere andre studier. Resultatene fra andre studier varierer fra 0,4 % (10) til 8,4 % (11) og fra ingen (12) til 23,0 % (13) av tilfellene.

Noen studier har funnet at alderen til pasienten ved operasjonstidspunktet er avgjørende for sannsynligheten for en permanent postoperativ NSD (3, 15), mens andre studier ikke har funnet noen klar sammenheng (16). I vår studie registrerte vi at 6 av de 8 pasientene som fikk NSD var kvinner under 31år, mens 2 av 8 pasienter var menn over 31år. Tilhelingen skjedde spontant hos 6 av 8 pasienter innen 6 måneder, mens de 2 siste pasientene var avhengig av mer oppfølging, behandling og tid for å merke en bedring. Av disse 2 pasientene var 1 pasient over og 1 pasient under 31år. Begge pasientene hadde skade på nervus lingualis. En av pasientene hadde også skade på nervus alveolaris inferior.

Sammenhengen mellom operatørens erfaring og postoperative komplikasjoner er mye diskutert. Noen studier viser at det er en sammenheng (1), mens andre studier ikke finner noen sammenheng (17). I de 8 tilfellene hvor det forelå NSD i vår studie var 5 av operasjonene utført av spesialist kandidater i oral kirurgi og oral medisin og 3 av operasjonene var utført av spesialister i oral kirurgi og oral medisin. Dette kan være en naturlig følge av at de fleste visdomstenner blir fjernet av spesialistkandidatene ved avdelingen.

Av de 8 pasientene som fikk en NSD hadde alle, bortsett fra en hvor det ikke forelå OPG undersøkelse, tegn på canalis mandibularis relasjon på OPG preoperativt. Dette funnet bekrefter andre undersøkelser som også har funnet at en visdomstanns nære relasjon til canalis mandibularis er en risikofaktor for at det kan oppstå en nerveskade. Det vil si at når man oppdager ett eller flere radiologiske tegn på nær beliggenhet til canalis mandibularis kan det være ekstra viktig å informere pasienten om at dette er en kompliserende faktor som kan

medføre en NSD. Vi anser informasjonen som en OPG undersøkelse gir i forbindelse med kirurgisk fjerning av retinerte visdomstenner i underkjeven som tilstrekkelig for de fleste pasienter til å vurdere tannens anatomi og beliggenhet. I tilfeller hvor det foreligger flere radiologiske tegn på at tannen ligger nær kanalen og hvor operatøren ønsker mer informasjon om tannens anatomi og nærhet til omliggende strukturer, vil CBCT (Cone Beam Computer Tomografi) kunne være en god tilleggsundersøkelse.

Når det gjelder prognosen etter registrert NSD viser våre funn at denne er svært god. 5 av pasientene informerte om normal følelse etter 1 måned og 1 pasient informerte om tilheling uten behandling etter 6 måneder. Ved Avdeling for oral kirurgi og oral medisin foregår det for tiden en studie hvor man ser på effekten av softlaserbehandling på nerveskader. 2 av pasientene som i vår studie ble registrert med NSD har fått softlaserbehandling, henholdsvis 9 og 14 behandlinger, og begge disse føler bedring. Flere andre studier viser til at NSD med en varighet over 6 måneder anses som en permanent skade (3, 15). I vår undersøkelse fant vi at alle skader var reversible innen 8,5 måneder.

Noen svakheter ved vår studie er at materialet ikke er så stort og at materialinnsamlingen kun har strukket seg over ett år. I tillegg har vi bare gått gjennom journalene til pasientene og ikke snakket med dem personlig. Dette vil kunne bety at noe av informasjonen pasientene har gitt har gått tapt. Våre resultater viser at vi ligger lavt, 1,2 % med skade på NAI, 0,6 % med skade på NL og 0,2 % med skade på begge nervene, når det gjelder prevalensen av reversible nerveskader. Mulige årsaker til dette kan være at vi ved avdelingen velger ikke å fjerne de visdomstennene med flere radiologiske tegn på en nær beliggenhet til kanalen hvis pasientene ikke har symptomer. Våre indikasjoner går ut på at symptomfrie tenner ikke fjernes dersom det ikke er kommunikasjon til munnhulen og at delvis frembrudte tenner fortrinnsvis fjernes i 18-30års alder. Det er vist i studier at tilheling etter NSD er hyppigst hos pasienter under 30år (3).

I 2007/2008 ble det gjennomført en lignende studie ved avdelingen. I denne studien fant de at av de pasientene med registrert NSD var 0,8 % skade på nervus alveolaris inferior (NAI), 0,2% på nervus lingualis (NL) og 0,1% var skade på begge nervene (3). Våre funn er noe høyere, men ikke merkverdig mye høyere. Årsaken til dette kan være at vårt materiale er noe mindre enn ved den første studien. Det positive med våre funn sammenlignet med det de fant i foregående studie er at alle pasientene våre hadde reversibel NSD, også ved skade på nervus lingualis.

Noe av hensikten med denne studien var å vurdere hvordan rutinen ved fjerning av retinerte visdomstenner i underkjeven ved avdelingen fungerer. Våre resultater viser lave tall av NSD og vi kan derfor være mer sikker på at prosedyrene og rutinen ved avdelingen fungerer godt. Sannsynligheten for en permanent NSD etter fjerning av en visdomstann i underkjeven er veldig liten, og man kan derfor vurdere om det er nødvendig å informere alle pasientene om risikoen

for NSD på forhånd. Alle pasientene i studien vår med registrert NSD, hadde tegn på nær relasjon til canalis mandibularis preoperativt. Hvis det ikke foreligger radiologiske tegn på nær relasjon til canalis mandibularis, viser våre resultater at det muligens ikke vil være nødvendig å informere om risikoen for NSD.

Konklusjon

Kirurgisk fjerning av retinerte visdomstenner i underkjeven er et av de oral kirurgiske inngrepene som er hyppigst utført. Nevrosensorisk dysfunksjon er en av flere komplikasjoner som kan oppstå postoperativt. Preoperativt må man vurdere ulike risikofaktorer som pasientens alder, horisontalt liggende retinerte tenner, radiologiske tegn ("darkening of the roots", "interruption of the white line", "diversion of the canal" og "narrowing of the root") og operatørens erfaring.

Med denne studien ønsket man å kvalitetssikre rutinene i forbindelse med kirurgisk fjerning av visdomstenner ved Avdeling for oral kirurgi og oral medisin, Det odontologiske Fakultet, UiO. Hensikten var å estimere prevalensen av NSD og identifisere risikofaktorer for NSD i forbindelse med kirurgisk fjerning av underkjevens visdomstenner i 2013.

I denne studien ble det i alt registrert 8 pasienter med NSD, 1,2 % med skade på NAI, 0,6 % med skade på NL og 0,2 % med skade på begge nervene. Våre funn viser at prognosen etter registrert NSD er svært god. Alle pasientene med registrert NSD har rapportert om reversible skader. 5 av pasientene rapporterte om tilheling innen 1 måned og 1 pasient innen 6 måneder. Hos de resterende 2 pasientene så man ingen spontan tilheling og det var nødvendig med mer oppfølging. Disse ble tilbudt softlaserbehandling og merket en bedring etter 4,5 måneder og 8,5 måneder etter operasjonen, henholdsvis 9 og 14 behandlinger.

Takk

Takk til Det odontologiske fakultet som tildelte oss sommerstipend for å utføre studien. Takk også til Petter Wilberg for utlån av bilder fra en operasjon (Figur 2) og Avdeling for kjeve- og ansiktsradiologi for OPG (Figur 1). Vi ønsker også å takke våre veiledere Anne Møystad og Tore Bjørnland for god hjelp og et flott samarbeid med denne studien.

English summary

Removal of impacted or erupted third molars is one of the most frequently performed dentoalveolar surgical procedures. Neurosensory dysfunction (NSD) is one of many postoperative complications described in the literature. Before surgery there are many risk factors that must be considered, included the patient's age, horizontally impacted teeth, close radiographic proximity to the inferior alveolar canal ("darkening of the roots", "interruption of the white line", "diversion of the canal" and " narrowing of the root") and the experience of the operator.

The purpose of this study was to assess the operating procedure following surgical removal of mandibular third molars at the Department of Oral Surgery and Oral Medicine, University of Oslo, by estimating the prevalence of NSD and identify risk factors for NSD after mandibular third molar removal in 2013.

According to the present study, 1.2% was reported to have an injury to the inferior alveolar nerve, 0.6% to the lingual nerve and 0.2% reported to have an injury to both nerves. In our study the prognosis after an NSD is favorable. 8 patients reported NSD and all of them have been reversible. 5 of the patients recovered within 1 month and 1 patient within 6 months. 2 of the patients did not recover spontaneously and were offered treatment with soft laser therapy. They informed improvement after 9 and 14 treatments, within 4.5 months and 8.5 months respectively.

Referanser

1. Grossi GB, Maiorana C, Garramone RA, Borognovo A, Santoro F. Assessing postoperative discomfort after third molar surgery: a prospective study. *J Oral Maxillofac Surg.* 2007; 65: 901-17.
2. Bui CH, Seldin EB, Dodson TB. Types frequencies and risk factors for complications after third molar extraction. *J Oral Maxillofac Surg.* 2003; 61: 1379-89.
3. Kjølle GK, Bjørnland T. Low risk of neurosensory dysfunction after mandibular third molar surgery in patients less than 30 years of age. A prospective study following removal of 1220 mandibular third molars. *Oral Surg Oral Med Oral Pathol Oral Radiol.* 2013; 116: 411-17.
4. Chuang SK, Perrott DH, Dodson TB. Age as a risk factor for third molar surgery complications. *J Oral Maxillofac Surg.* 2007; 65: 1685-92.

5. Sedaghatfar M, August MA, Dodson TB. Panoramic radiographic findings as predictors of inferior alveolar nerve exposure following third molar extraction. *J Oral Maxillofac Surg.* 2005; 63: 3-7.
6. Blaeser BF, Donoff RB, Dodson TB. Panoramic radiographic risk factors for inferior alveolar nerve injury after third molar extraction. *J Oral Maxillofac Surg.* 2003; 61: 417-21.
7. Hillerup S, Stoltze K. Lingual nerve injury in third molar surgery. I. Observations on the recovery of sensation with spontaneous healing. *Int J Oral Maxillofac Surg.* 2007; 36: 884-89.
8. Profylaktisk fjerning av visdomstenner. Senter for medisinsk metodevurdering. SMM-rapport Nr. 10/2003.
9. Marciani RD. Third molar removal: An Overview of Indications, Imaging, Evaluation, and Assessment of Risk. *Oral Maxillofac Surg Clin North Am.* 2007; 19: 1-13.
10. Sisk AL, Hammer WB, Shelton DW, Joy ED Jr. Complications following removal of impacted third molars: the role of the experience of the surgeon. *J Oral Maxillofac Surg.* 1986; 44: 855-59.
11. Lopes V, Mumanya R, Feinmann C, Harris M. Third molar surgery: an audit of indications for surgery, post-operative complaints and patient satisfaction. *Br J Oral Maxillofac Surg.* 1995; 33: 33-35.
12. Chiapasco M, De Cicco L, Marrone G. Side effects and complications associated with third molar surgery. *Oral Surg Oral Med Oral Pathol Oral Radiol Endod.* 1993; 76: 412-20.
13. Middlehurst RJ, Barker GR, Rood JP. Postoperative morbidity with mandibular third molar surgery; a comparison of two techniques. *J Oral Maxillofac Surg.* 1988; 46: 474-76.
14. Matzen LH. 2013. Radiographic methods for assessment of mandibular third molars before surgical intervention. PhD Thesis: Department of Dentistry, Health, Aarhus University.
15. Pogrel MA, McDonald AR, Kaban LB. Gore-Tex tubing as a conduit for repair of lingual and inferior alveolar nerve continuity defects: a preliminary report. *J Oral Maxillofac Surg.* 1998; 56: 319-21.
16. Wofford DT, Miller RI. Prospective study of dysesthesia following odontectomi of impacted mandibular third molars. *J Oral Maxillofac Surg.* 1987; 45: 15-19.
17. Benediktsdóttir IS, Wenzel A, Petersen JK, Hintze H. Mandibular third molar removal: risk indicators for extended operation time, postoperative pain and complications. *Oral Surg Oral Med Oral Pathol Oral Radiol Oral Endod.* 2004; 97: 438-46.