

Masteroppgave i odontologi  
Det odontologiske fakultet i Oslo

---

**Nerveskade ved fjerning av  
underkjevens visdomstenner**

-

**En prospektiv studie ved  
Afdeling for oral kirurgi og oral  
medisin**

---

Stud. odont. Kristian Mathisen  
Stud. odont. Nils Kristian Langhelle  
Stud. odont. Anders Øren

Veiledere:  
Professor Tore Bjørnland  
Førsteamanuensis Anne Møystad



# Innholdsfortegnelse

<b>Innledning</b> .....	<b>3</b>
<b><u>Del 1: Nerver, nerveskade og behandling av nerveskade</u></b>	
Hva er en nerve?.....	4
Hva er nerveskade?.....	5
Nervus alveolaris inferior.....	7
Nervus lingualis.....	9
Forekomst av nerveskade.....	12
Tilheling av nerveskade.....	13
Utredning av nerveskade.....	15
Behandling av nerveskade.....	16
Mikrokirurgi.....	16
Softlaserbehandling.....	16
<b><u>Del 2: Preoperative røntgenologiske vurderinger og kirurgiske teknikker</u></b>	
Røntgenologiske tegn på kontaktrelasjon mellom 3.molar og canalis mandibularis.....	17
Basale kirurgiske teknikker.....	20
<b><u>Del 3: Fjerning av underkjevens visdomstenner ved Avdeling for oral kirurgi og oral medisin ved Det odontologiske fakultet i Oslo</u></b>	
Visdomstannsektirpasjon i underkjeve fra og med 1.januar 2007 til og med 31.desember 2008.....	23
Nerveskader.....	26
Nerveskadeprevalenser.....	28
Retrospektive vurderinger av canalisrelasjon ved kjente nerveskader.....	28
<b>Konklusjon/diskusjon</b> .....	<b>30</b>
<b>Litteratur</b> .....	<b>32</b>

## Innledning

Ekstirpasjon av underkjevens visdomstenner kan under noen omstendigheter resultere i skade på nervus alveolaris inferior og/eller nervus lingualis. Årsaken til dette er at tannen eller relaterte patologiske prosesser kan ligge i svært nært nervene. Ut over dette kan også ren iatrogen skade forekomme ved inngrepet. I denne sammenheng er det viktig at kunnskaper, teknikker og preoperative undersøkelser er gode nok.

Denne masteroppgaven vil opplyse fortrinnsvis kjent kunnskap om tegn til kontaktrelasjon mellom underkjevens tredje molar og canalis mandibularis og repetere anatomikunnskapene omkring beliggenheten nervene og deres variasjoner. Vi belyser også de ulike typer nerveskader som forekommer ved visdomstanssfjerning i underkjeven og noen basale kirurgiske teknikker.

Utover dette har vi undersøkt nerveskadeprevalens ved Avdeling for oral kirurgi og oral medisin ved Det odontologiske fakultet i Oslo i perioden januar 2007 til og med desember 2008. Vi tar her utgangspunkt i de nerveskadekasus som foreligger fra perioden og tar videre til diskusjon om parametere som alder, kjønn, røntgenundersøkelser, side og operatørs ferdighetsnivå har noe å si for utfallet av nerveskade på avdelingen.

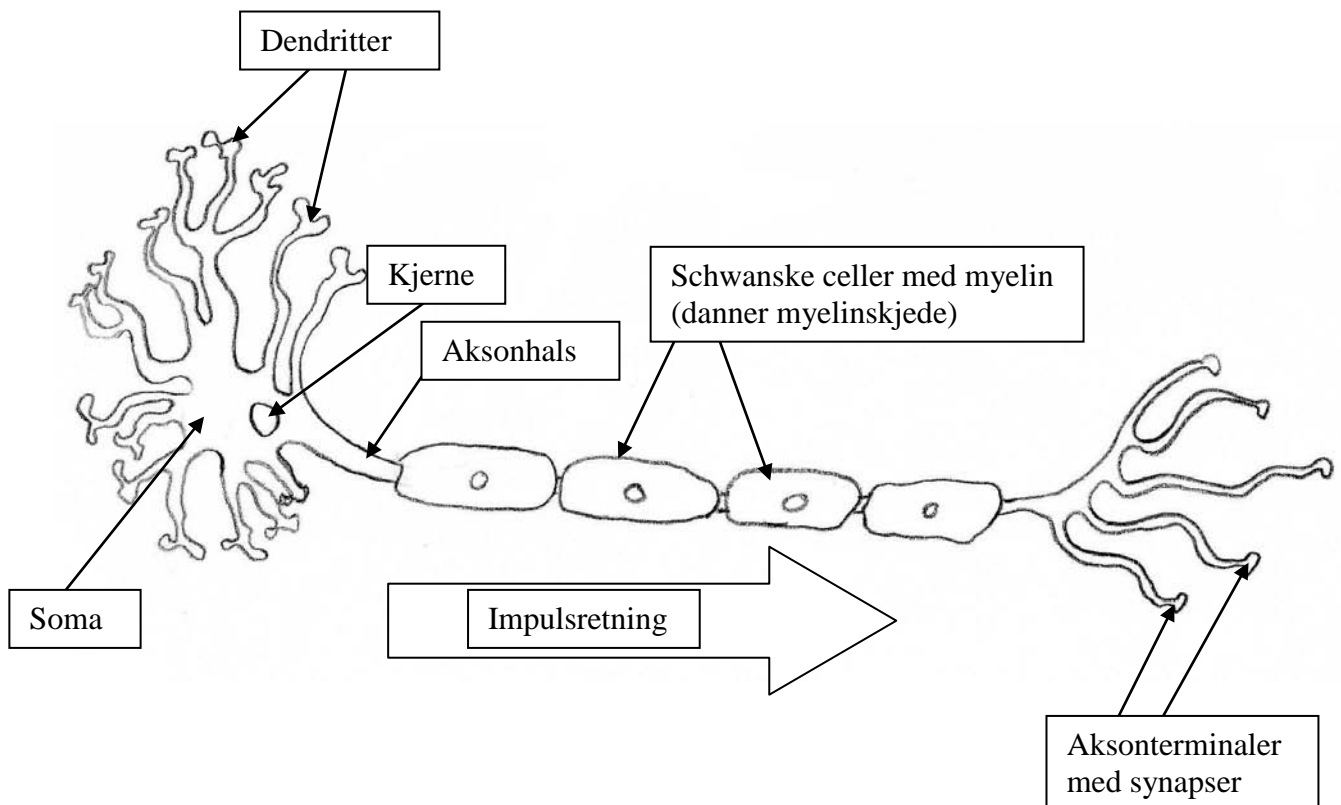
## Del 1:

# Nerver, nerveskade og behandling av nerveskade

### Hva er en nerve?

Nervecellelegemet med alle dets utløpere kalles et neuron. Alle nerveceller har minst én cytoplasmatisk utløper, men de fleste har mange korte, kalt dendritter, og én lang, aksonet. Aksonet kan bli over én meter langt. Dendrittenes oppgave er å motta nervesignaler fra andre nerveceller som neuronet har kontakt med. I tillegg til neuronet består nervevevet også av støtteceller, gliaceller. For perifere nerver betegnes gliacellene som Schwanske celler som utgjør en skjede, den Schwanske skjede. Disse cellene danner igjen et lag av myelin, myelinskjeden, på perifere nerver. Disse kalles henholdsvis myeliniserte nervefibre, i motsetning til de umyeliniserte, som ikke har utviklet denne skjeden. (1)

Flere nervefibre vil sammen danne nervefascikler, og rundt disse vil man histologisk se et tynt lag med bindevev kalt perineurium. De individuelle fasciklene er igjen omgitt av epineuriet, som er det ytterste bindevevslaget i nerven. (2)



Tegnet av Nils K Langhelle

## Hva er nerveskade?

De vanligste årsakene til nerveskade av *nervus alveolaris inferior*, heretter kalt NAI, er fjerning av retinerte visdomstenner, implantatkirurgi, mandibelfrakture, sagittal split osteotomi og reseksjoner i forbindelse med orale neoplasmer. Skade av *nervus lingualis*, heretter kalt NL, forekommer som regel i forbindelse med fjerning av visdomstenner og cancerkirurgi. (3)

Seddon (4, 5) og Sunderland (5, 6) utviklet klassifiseringssystemer for nerveskader på bakgrunn av hvor skadet nerven var og hvilke strukturer som var involvert. Studiene deres er fra rundt midten av forrige århundre, men er fortsatt valide i klinisk sammenheng. Seddons klassifisering baserer seg på tiden fra skaden oppstår og observasjoner i forhold til i hvilken grad tilheling forekommer, mens Sunderland legger vekt på nervens struktur og en deskriptiv måling av skadens omfang.

Nerveskade klassifiseres i følge Seddon som tre ulike typer: Neuropraxi, axonotmesis og neurotmesis. Disse kategoriene ble videre utvidet av Sunderland til å omfatte fem graderinger av skade.

Den minst alvorlige formen for nerveskade er neuropraxi (førstegrads Sunderland), hvor epineuriet og aksonet ikke mister sin kontinuitet. Neuropraxi er en midlertidig konduksjonsblokkade av nervesignalet, og strekk av nerven, mindre kompresjonsskader, inflammasjon eller iskjemi i området rundt kan gi denne formen for skade. I disse tilfellene kan man forvente spontan tilheling i løpet av kort tid. Mikrokirurgi er ikke indisert med mindre et fremmedlegeme forhindrer tilheling.

Hvis kontinuiteten av aksonet er brutt, men ikke epineuralskjeden, klassifiseres skaden som axonotmesis (andregrads Sunderland). Årsakene til denne skaden er gjerne alvorlig trykkskade, knusning eller kraftig strekk. I disse tilfellene er tilheling mindre forutsigbart, men fordi epineuriet, perineuriet og endoneuriet fortsatt er inntakt vil man oftest få en tilheling i løpet av to til fire måneder, selv om komplett tilheling kan ta opptil ett år. Indikasjon for et mikrokirurgisk inngrep er som for neuropraxi.

Tredje- og fjerdegrads Sunderland har ingen tilsvarende Seddon-kategori. Tredjegrads skaden skyldes moderat til alvorlig knusning eller strekk. Degenerasjon av endoneuriet fører til at aksonet mister muligheten for total tilheling, og dette gir milde til moderate sensoriske forstyrrelser. Intervensjon i form av mikrokirurgi kan være indisert dersom pasienten ikke opplever en forbedring i løpet av tre måneder.

Fjerdegrads Sunderland skader innebærer ødeleggelse av både endoneuriet og perineuriet, med en forstyrrelse av blod-nervebarrieren som resultat. Gjenoppretting av sensorisk funksjon kan videre hemmes av dannelse av et neurom, eller arrvev og fibrose. Det er dårlig prognose for spontan tilheling, og opplever ikke pasienten en bedring av den sensoriske funksjonen innen tre måneder er det indikasjon for mikrokirurgisk intervensjon.

Neurotmesis (femtegrad Sunderland) innebærer et totalt brudd av nervens kontinuitet, og dette er naturlig nok den mest alvorlige formen for nerveskade. Etiologien er gjerne alvorlige ansiktstraumer eller lacerasjon på grunn av et kirurgisk inngrep. Pasienter med denne skaden vil ofte oppleve fullstendig anestesi i vevet som nerven

normalt innerverer, og i tillegg vil de kunne utvikle nevropatiske smerter. Spontan tilheling er lite sannsynlig, med mulighet for utvikling av et neurom, men prognosen er bedre dersom de avkuttete nerveendene ligger i umiddelbar nærhet av hverandre og i riktig konfigurasjon. En studie av Sunderland<sup>1</sup> har vist at denne skaden har en bedre prognose for n. alveolaris inferior enn for n. lingualis, da førstnevnte ligger i en benet kanal. Det dermed er større sannsynlighet for at NAI ligger hensiktsmessig til for tilheling og funksjonell regenerasjon. Også ved denne nerveskaden bør mikrokirurgi vurderes etter tre måneder uten noen forbedring.

Symptomer på nerveskade kan oppleves som (7):

Parestesi: Feil eller sykkelig følelse uten ytre årsak.

Dysetesi: En ubehagelig og abnormal følelse.

Hypoestesi: Redusert sensitivitet for sensoriske stimuli.

Hyperestesi: Økt sensitivitet for sensoriske stimuli.

Allodyn: Smerte som følge av stimuli som normalt ikke skal oppleves smertefullt.

Hyperalgesi: Økt sensitivitet for smertefulle stimuli.

Anestesi: Fravær av følelse for både sensoriske og smertefulle stimuli.

Tilheling etter nerveskade har gjerne to faser: Degenerasjon og regenerasjon.

Degenerasjon kan videre deles inn i to ulike typer. Den første typen er demyelinisering av nerven i isolerte segmenter, som skjer etter neuropraxi.

Demyeliniseringen gir nedsatt konduksjonshastighet og mulig hemming av visse nervesignaler. Pasientens symptomer i disse tilfellene er gjerne parestesi, dysetesi, hyperestesi eller hypoestesi.

Den andre typen degenerasjon etter nerveskade kalles Wallerisk degenerasjon. Her foregår det en total disintegrasjon av aksonet og myelinskjeden distalt for skadestedet. Også proksimalt for skadestedet kan nerven gjennomgå degenerasjon, men som regel i mye mindre grad. Alle nervekonduksjon vil stoppe der aksonet er brutt. Alvorlige skader som axonotmesis og neurotmesis er årsakene til Wallerisk degenerasjon.

Prossessen med regenerasjon kan for perifere nerver starte raskt etter selve skaden. Vanligvis sender den proksimale nervestumpen ut utløpere som vokser nedover det som er igjen av den Schwannske skjede. Vekstraten kan være hele 1,5 mm mer per dag og fortsetter til nervens innervasjonsområde nås. Samtidig vil myelinskjeden repareres, og pasienten vil oppleve en gradvis endring av følelsen i området.

Tilhelingen av nerven kan dessverre i visse tilfeller hemmes på grunn av innvekst av fibrøst bindevev eller bein. Bindevevet kan, dersom ikke nerven kommer rundt det, føre til en uorganisert masse nervevev, et traumatisk neurom, som kan gi pasienten store smerter (3).

## Nervus alveolaris inferior

### Anatomi

NAI avgår fra den bakre hovedstammen av *n. mandibularis*. Nerven forløper nedover rett posteriort for *n. lingualis*, hvor den først går medialt for *m. pterygoideus lateralis*, så lateralt for *m. pterygoideus medialis*. NAI går inn i os mandibula gjennom *foramen mandibulae* og gjennomløper *canalis mandibularis*. Her danner nerven *plexus dentalis inferior* til tennene, hvis oppgave er innervasjon av tennene i underkjeven med periodontiet.

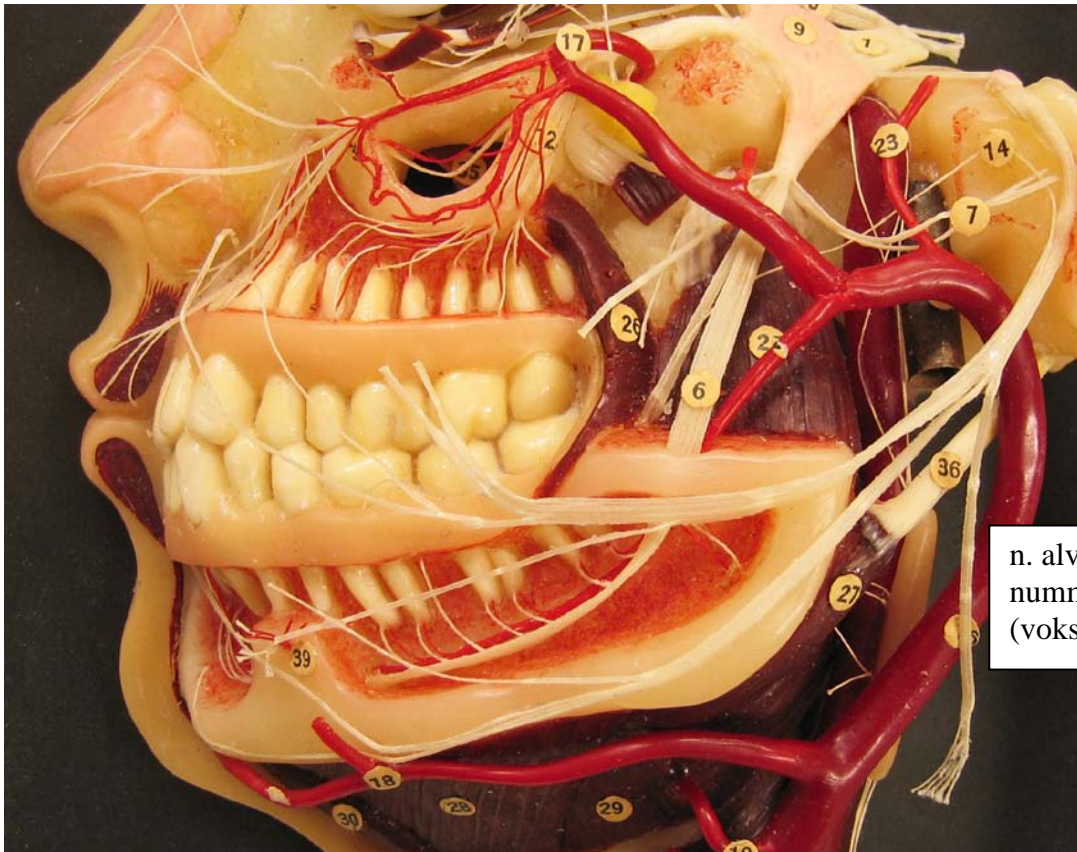
*Ramus mylohyoideus* avgår før *foramen mandibulae*. Grenen løper nedover og fremover i *sulcus mylohyoideus* under *m. mylohyoideus*. *M. mylohyoideus* og *m. digastricus venter anterior* innerveres av denne grenen av NAI.

*N. mentalis* avgår fra NAI i *canalis mandibularis*, og kommer ut gjennom *foramen mentale* på haken. Her ligger den under *m. depressor anguli oris* hvor den grener seg opp og innerverer hud og mucosa på underleppen, samt hud på haken (8).

I *canalis mandibularis* løper NAI sammen med *a. mandibularis* og *v. mandibularis*, og relasjonen mellom disse tre strukturene ble undersøkt på åtte kadavre i en studie av Pogrel et al (9). Fremgangsmåten for alle de åtte var disseksjon, histologisk undersøkelse og en simulert reseksjon av mandibelen hvor *canalis* ble åpnet. Resultatene var entydige og viste at venen ligger superiort for nerven i klokken-12-posisjon, mens arterien ligger lingualt omtrent i klokken-9.30-posisjon. Strukturenes innbyrdes relasjon var ikke avhengig av hvor i *canalis* de ble undersøkt. Ved histologi så man at arterien var et solitært kar, mens venen, som ved makroskopisk undersøkelse også kunne virke som ett kar, i virkeligheten var tre til fem separate vener.

## Fiberkvaliteter

NAI sender somatisk afferente proprioceptive impulser fra *m. mylohyoideus* og *m. digastricus venter anterior* via *n. mylohyoideus*, og muligens fra tennenes pulpa og periodontium. Nerven sender også somatisk afferente mekanocceptive og nociceptive impulser fra de over nevnte muskler, i tillegg til tennene i underkjeven, gingiva facialet fra premolar til premolar, hud og slimhinne på underleppen og hud på haken (8).



n. alveolaris inferior,  
nummerert 6  
(voksmodell)

Fotografert av Nils K. Langhelle med tillatelse fra Anatomisk institutt UiO



## Nervus lingualis

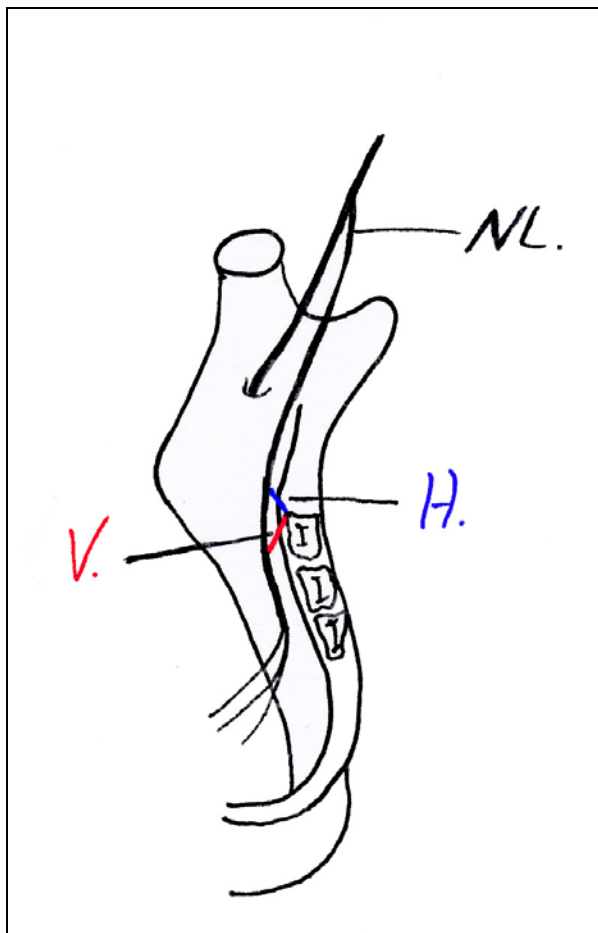
### Anatomi:

NL er en utløper fra den 5. hjernenerve, nervus trigeminus. Den avgår fra bakre hovedstamme av N.mandibularis, og fortsetter deretter i en bue nedover og fremover, først medialt for nedre buk av m. pterygoideus lateralis, deretter lateralt for m.pterygoideus medialis, mellom denne muskelen og ramus mandibulae. Passerer under det mandibulære utspring til øvre svelgkonstriktor og kommer inn i regio sublingualis, passerer nær slimhinnen like lingualt for tredje molar, krysser under ductus submandibularis for til slutt å svinge opp og inn i fremre del av tungen lateralt fra (8).

### Anatomiske varianter:

Den horisontale avstanden mellom NL og mandibelens 3. molar (målt fra alveolarkammens mediale kant) er i gjennomsnitt  $9.3 \pm 2.1$ mm (utvalg 5.2 til 16.2mm) (10).

Den vertikale avstanden mellom NL og mandibelens 3. molar (målt fra alveolarkammens mediale kant) er i gjennomsnitt  $7.06 \pm 1.3$ mm (utvalg 5.01 til 8.97mm) (10).



H: Horisontal avstand.  
V: Vertikal avstand  
NL: Nervus lingualis

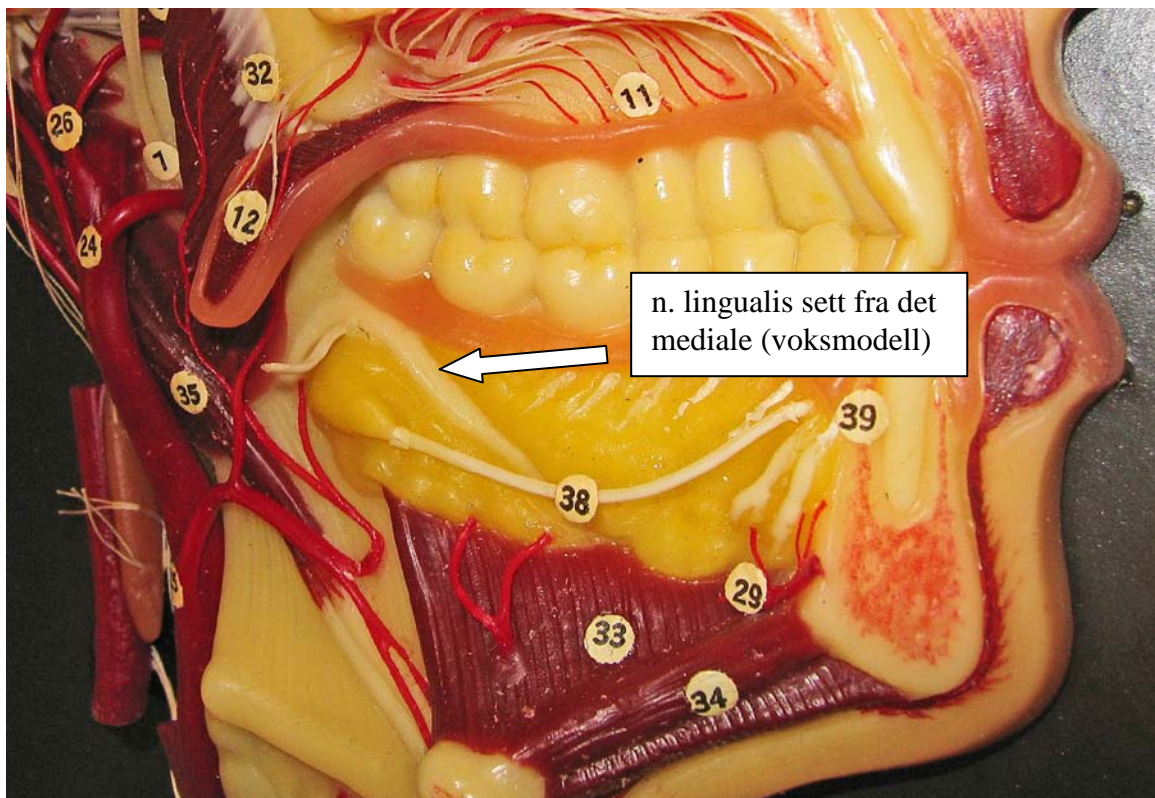
Tegnet av Kristian Mathisen med inspirasjon fra referanse 10

### Fiberkvaliteter

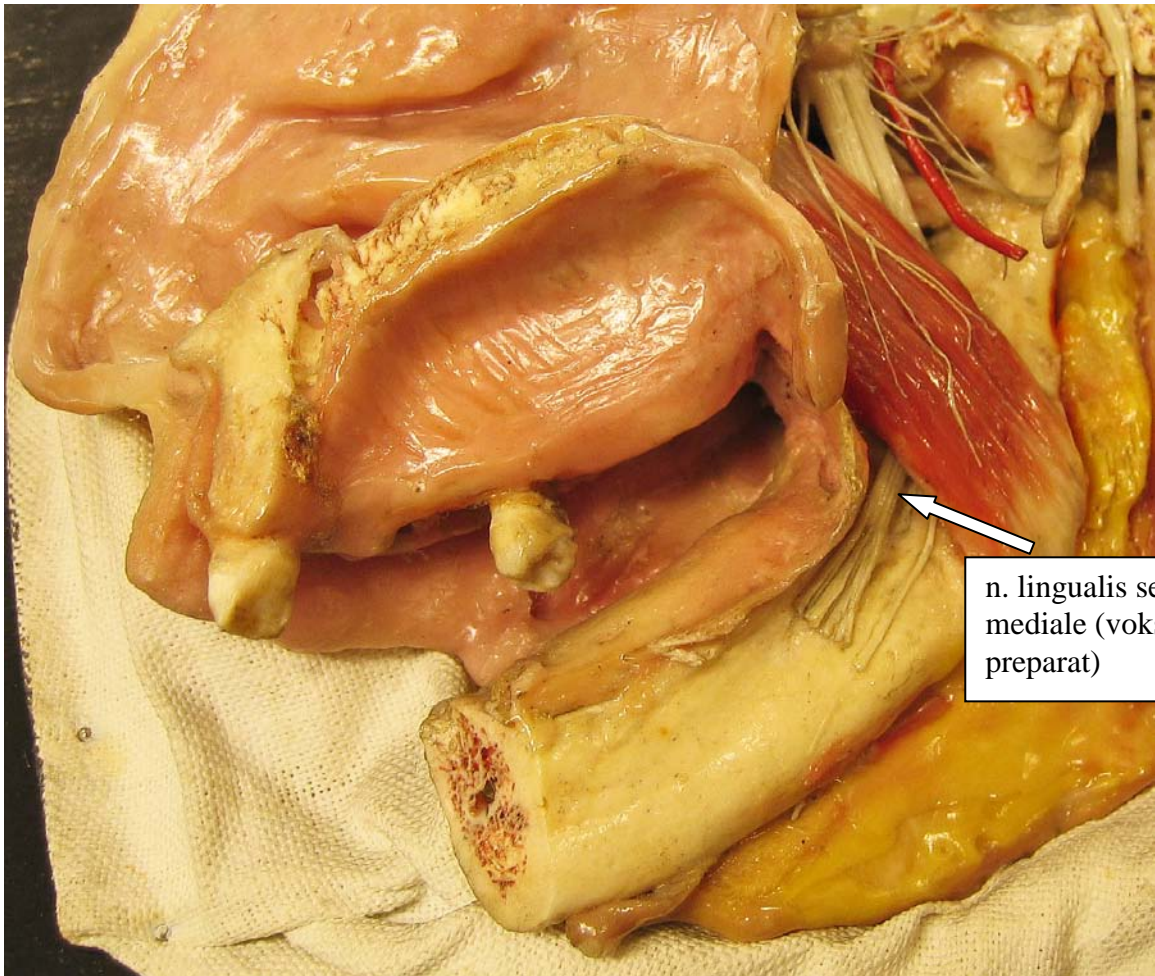
NL inneholder sensoriske fibre som går til tunge og smaksløker og sekretoriske fibre til glandula submandibularis og glandula sublingualis.

Pasienter med unormal følelse i tungen beskriver denne ofte som kilende og stikkende, noen opplever den også som smertefull.

Den rapporterte insidensen av skader på NL varierer fra 0% til 23% (11). Av disse vil de fleste tilhele i løpet av noen uker, men det kan ta opp til et helt år. En liten gruppe ca. 1,0% (11) vil bli rammet av en permanent sensorisk forstyrrelse. Permanente skader på nerven skyldes ofte at NL blir kuttet ved boring i ben ved ekstirpasjon av dyptliggende visdomstenner. Temporære forstyrrelser av NL skyldes ofte retraksjon av mucoperiostalappen under det kirurgiske inngrepet. Henvis tidlig hvis man mistenker skade (12).



Fotografert av Nils K. Langhelle med tillatelse fra Anatomisk institutt UiO



n. lingualis sett fra det mediale (vokset humant preparat)

Fotografert av Nils K. Langhelle med tillatelse fra Anatomisk institutt UiO

## Forekomst av nerveskader

Å sammenligne studier for å fastslå hvor mange som får nerveskade etter fjerning av underkjevens visdomstenner er vanskelig da det mangler konsensus om hvordan insidens skal måles. En del studier måler risiko per behandlet side, mens andre studier måler risiko per pasient uavhengig av om en eller to sider ble behandlet og om nerveskaden var unilateral eller bilateral (13).

Robert et al (14) utførte en spørreundersøkelse blant oral- og maxillofacialkirurger i den amerikanske staten California for å kartlegge hvor ofte de opplevde temporær og varig nerveskade på henholdsvis NAI og NL ved fjerning av 38 og 48. Undersøkelsen tok også sikte på å identifisere faktorer som kunne forårsake disse skadene. De fikk svar fra 535 kirurger, hvilket representerer 86 % av respektive spesialister i California. Den gjennomsnittlige innrapporterte skadefrekvensen for NAI-skader var 4 skader per 1000 ekstraksjoner, og for NL var frekvensen 1 skade per 1000 ekstraksjoner. For permanent nerveskade var frekvensen 1 per 2500 ekstraksjoner og 1 per 10 000 ekstraksjoner, for henholdsvis NAI og NL. De spurte rapporterte at de for NAI kjente årsaken til skaden i 80 % av tilfellene, mens for NL var årsaken bare kjent i 43 % av tilfellene. Av undersøkelsen kom det også tydelig frem at dess lengre kirurgen hadde praktisert og jo større det årlige pasientvolumet var, ble den innrapportert skadefrekvensen desto lavere.

Schultze-Mosgau og Reich (15) fant i en oppfølgingsstudie en skadefrekvens på 1,9 % for NL og 1,3 % for NAI etter fjerning av 791 visdomstenner. Ingen av pasientene som ble fulgt i denne studien opplevde at skaden ble varig.

I en studie av Osborn et al (16) ble det samlet inn data fra fjerning av 16 127 tredjemolarer i underkjeven på 9 574 pasienter. 0,57 % av inngrepene førte til en nerveskade. Studien skiller ikke på skader av NAI og NL, men har derimot differensiert skadene etter tennes anatomiske beliggenhet preoperativt og pasientenes alder (her skiller artikkelforfatterne dessverre ikke inngrepene fra hverandre slik at én pasient kan ha to nerveskader). For fullt frembrudte visdomstenner var insidensen av nerveskade 0,19 %, for delvis erupterte uten bendekke 0,23 %, for delvis erupterte med bendekke 0,64 % og for tenner totalt impaktert i bein 1,23 %. Ser man på pasientenes alder er resultatene i aldersgruppen 12-24 år 0,54 %, i gruppen 25-34 år 2,11 % og for de i alderen 35-83 år 1,35 %. Det er altså fire ganger flere som får nerveskade i aldersgruppen 25-34 enn blant 12-24 åringene. Forfatterne diskuterer om ikke dette kan skyldes flere vanskelige og dypereleggende tenner i denne gruppen, da også andelen som opplevde alveolitt var 1,6 ganger høyere for disse pasientene enn gruppen under.

## Tilheling av nerveskader

Hillerup (17) undersøkte fra 1996 til 2005 155 pasienter med 157 skader på NAI. Av disse pasientene ble 52 inkludert i studien, og alle sammen hadde unilateral iatrogen skade på NAI og en frisk side som kontroll.

Tiden fra nerveskaden oppstod til første undersøkelse var gjennomsnittlig tre måneder, og oppfølging ble videre utført seks og tolv måneder postoperativt. Typisk oppfølgingstid var ni måneder. Den nevrosensoriske undersøkelsen bestod av et intervju med pasienten og en test av smertepersepsjon, to-punkts diskriminerings terskler og oppfattelsen av syv taktile og termiske stimuli. Resultatene av disse testene ble lagt sammen som en poengsum, og tilheling ble dokumentert som en endring av denne summen. Ble det etter tolv måneder påvist tegn og symptomer på nerveskade, nedsatt funksjon eller nevrologisk dysfunksjon, var skaden å regne for permanent. Det var svært god sammenheng mellom den nedsatte funksjonen som pasienten selv erfarte og resultatene fra de objektive testene som ble utført.

I denne studien ble det vist en sterk overvekt av kvinner når det kommer til henvisninger for nerveskader, hele 77 %. 69 % av skadene kunne tilskrives visdomstannskirurgi. Videre var 10 % i forbindelse med implantater, 10 % var relatert til injeksjon av lokalanestesi, 7 % oppstod etter endodontisk behandling og 4 % var av ubestemmelig etiologi fordi det kunne være flere årsaker til skaden.

Videre ble tilheling undersøkt hos 48 pasienter som ikke gjennomgikk mikrokirurgi og hos fire pasienter som gjennomgikk dette. Av disse 48 opplevde 29 pasienter (60 %) en subjektiv bedring av tilstanden i løpet av oppfølgingen. Disse pasientene viste også bedre resultater på de nevrosensoriske testene. 19 % rapporterte i løpet av oppfølgingen en forverring av situasjonen, og her fant man en svak negativ endring av poengsummen ved testing. Ingen forandring var resultatet hos 21 %, og disse viste en svak negativ endring på testene. Kjønn hadde ingen betydning for tilheling, alderens betydning var svakt negativt korrelert, men dette funnet var ikke signifikant. Derimot viste det seg at skadens etiologi var av betydning. Skader påført under visdomstannskirurgi, som gjerne er av mekanisk natur, hadde desidert best evne til tilheling. Uten at kirurgi ble utført for å gjenopprette funksjonen opplevde nesten alle de undersøkte en tilfredsstillende forbedring, slik at annen behandling ble unødvendig. For skader som følge av andre årsaker enn ekstirpasjon av visdomstenner var det lite endring av symptomene.

Blant de fire pasientene som ble behandlet mikrokirurgisk så man tilfredsstillende resultater i tre av tilfellene.

Som tidligere nevnt er det en stor overvekt av kvinner som henvises for nerveskade. Mulige årsaker kan være at kvinner er mer tilbøyelige til å søke medisinsk behandling.

Utfordringen når det gjelder kliniske studier av iatrogene nerveskader er at gruppen man studerer er svært heterogen hva angår årsaker til skaden, tiden det eventuelt tar for skaden å tilhele og stadiet av tilheling disse pasientene er i. Helst burde alle pasienter med nerveskade undersøkes så snart man mistenker at så er tilfelle, men dessverre forblir de initiale statusverdiene som oftest ukjente pga forsinkelser med

henvisninger. Den raskeste tilhelingen foregår de første seks månedene etter inngrepet, men man kan også se senere tilheling.

Noen pasienter fikk en forverring av den sensoriske funksjonen i løpet av studien som ikke kunne tilskrives unøyaktigheter i undersøkelsesmetodikken. Patologiske prosesser som utviklingen av et traumatisk neurom kan kanskje være årsaken til en slik forverring. Fordelingen av de ulike symptomene som pasientene opplevde holdt seg stort sett uforandret oppfølgingen igjennom. Dette er naturlig nok verst for pasienter som lider av allodyni og dysestesi, som henholdsvis én og åtte personer var diagnostisert med ved studiens ende.

Behandling av disse representerer et vanskelig terapeutisk problem uten klare retningslinjer. Symptomatisk behandling med antiepileptika og antidepressiva er gjerne alternativene, men denne bruken er omdiskutert.

Skade på *n. lingualis* etter visdomstannskirurgi og observasjon av disse skadene ble undersøkt i en studie av Hillerup og Stoltze (18). Fra en arkivsamling med 449 skader på orale grener av *n. mandibularis* fra 1987-2005 ble det funnet 261 pasienter med skader på NL. Av denne gruppen møtte 46 stykker kriteriene for å bli inkludert i studien, som var iatrogen skade pga fjerning av underkjevens tredje molar og noe gjennværende sensorisk funksjon tre måneder etter inngrepet eller senere. Oppfølging skulle ideelt vært utført etter tre, seks og tolv måneder. Gjennomsnittlig oppfølgingstid var 7,4 måneder postoperativt.

Graden av den nevrosensoriske dysfunksjonen ble dokumentert gjennom intervju med pasientene og en karakteristikk av nerveskaden (parestesi, dysestesi, osv). Videre ble det utført enkle nevrosensoriske undersøkelser for å dokumentere skaden objektivt: Pasientens taktile persepsjon av feather light touch, pin prick, skarp/butt diskriminering, varme, kulde, punktlokalisasjon og brush directional stroke. Poeng ble gitt avhengig av i hvilken grad pasienten oppfattet disse stimuli, og disse ble igjen lagt sammen for å danne seg et bilde av den totale nervedysfunksjonen. Som i Hillerups studie ad NAI nevnt over ble tegn og symptomer, nedsatt funksjon eller nevrologisk malfunksjon etter ett år ansett for å være et utfall av en permanent skade.

Overrepresentasjonen av kvinner var tydelig også her med nesten tre fjerdedeler av det utvalgte materialet.

Parestesi var det vanligste symptomet i gruppen og 29 rapporterte dette initielt. Med utgangspunkt i de subjektive tegnene og symptomene opplevde 27 en bedring, elleve var uforandret og åtte merket en forverring av situasjonen. Elleve pasienter fikk full sensorisk tilheling, men opplevde fortsatt en parestesi.

De nevrosensoriske testene viste at fire individer ikke kjente smerte ved baseline, men ved avslutningen var dette kun tilfelle for én. Verdiene av de objektive testene korrelerte godt med de subjektive resultatene, altså for de pasientene som rapporterte en bedring var det også en økning i poengsum på testene. For pasientene som utviklet et neurom var den nevrosensoriske funksjonen betydelig mer påvirket ved den endelige undersøkelsen enn hos de som ikke utviklet dette.

Som studien viser har skader på NL gode muligheter for spontan tilheling, og selv pasienter som opplever fullstendig anestesi kan få tilbake full funksjon. Dette

avhenger naturligvis av skadens alvorlighet og antageligvis pasientens alder. Problemet med skader på NL er at disse gjerne er lukkede, hvilket som regel betyr at operatøren ikke er klar over komplikasjonen før lokalanestesia har mistet sin virkning. Dermed blir den eneste måten å danne seg et bilde av skadens alvorlighet og en avgjørelse i forhold til hvordan dette skal behandles ved å følge opp pasienten med anbefalte subjektive og objektive tester. Raskest tilheling så man, som for NAL, de første seks månedene etter inngrepet. En prognose for tilheling kan først beregnes etter tre til seks måneder, men det er likevel en del usikkerhetsmomenter forbundet med dette. Det påstås at dersom pasienten i hvertfall har evne til nocicepsjon etter denne perioden er det fortsatt muligheter for videre tilheling.

Osborn et al (16) fant i en prospektiv studie at blant pasientene som opplevde nedsatt nervefunksjon etter inngrepet var 55,3 % symptomfrie etter to måneder og 78 % etter tre måneder. Studiens varighet forløp imidlertid ikke lenger enn seks måneder, og da hadde 12,1 % fortsatt en dysfunksjon. Som tidligere nevnt ble det ikke i denne studien gjort skilnad på om skaden innbefattet NAI eller NL.

## Utredning av nerveskader

Poort et al (13) forsøkte med sin studie å identifisere metoder for testing av nerveskade som var hensiktsmessig i daglig klinisk praksis. Disse testene skal identifisere nerveskader, gradere deres alvorlighetsgrad og kunne følge eventuell tilheling. De nevrosensoriske testene kan ifølge Poort et al deles inn i to hovedkategorier: Mekanoseptiv og nociceptiv testing på bakgrunn av de spesifikke nervereseptorene som stimuleres ved hudkontakt. Mekanoseptiv testing deles videre inn i to-punkts diskriminering, static light touch og brush directional stroke. Nociceptiv testing deles inn i pinprick og termisk diskriminering.

Den vanligste metoden for å dokumentere skader var pasientenes subjektiv opplevelse, ofte sammen med berøring av huden. Det sier seg naturligvis selv at en slik metode vil kunne gi sprikende resultater avhengig av pasient og behandler. Pasienter vil ofte også adaptere til situasjonen, og dermed rapportere normal føling på tross av at en objektiv undersøkelse viser noe annet.

Spørsmål vedrørende pasientens symptomer og funksjon er også en metode, og her er VAS (visuell analog skala) mye brukt. Dette er en 100 mm lang, horisontal, umarkert linje med ord i hver ende som beskriver opplevelsen av skaden. Pasienten setter da en strek på denne linjen for hvordan skaden kjennes i forhold til de to ytterpunktene. En poengsum gis så ved å måle i millimeter fra venstre side til pasientens markering.

En annen metode er den såkalte light touch testen hvor man appliserer et trykk mot pasientens hud, og terskelen for når pasienten oppfatter stimuli kan leses av på en skala. Semmes-Weinstein monofilament er et slikt måleredskap, som plasseres 90 grader mot huden og presses inntil den begynner å bøye seg. Da har man et reproducerbart trykk som kan avleses.

Den fjerde metoden beskrevet er to-punkts diskriminering (TPD) testen, hvor man undersøker den minste avstanden mellom to punkter som en pasient kan skille ved berøring. Også gjennom denne testen får man nøyaktige data som lar seg reproducere.

Pinprick, som er en nociceptiv test, er den femte undersøkte metoden i studien. Her skal pasienten kjenne en skarp smerte, og ved å bruke et standardisert trykk er testen reproducerbar.

Temperaturtester har vist seg vanskelige å benytte da de ofte gir falske positive resultater pga henholdsvis oppvarming eller nedkjøling av omkringliggende vev. Retnings-diskriminering, hvor man undersøker om pasienten evner å oppfatte hvilken retning et stimulus beveger seg, er en metode som er vanskelig å standardisere. Det samme gjelder for en test som skal kartlegge om pasienten kan skille mellom skarpe og butte gjenstander når de trykkes mot huden.

Poort et al konkluderer med at man ved undersøkelser av nerveskader bør benytte den objektive light touch testen med Semmes-Weinstein monofilament sammen med en subjektiv evaluering av pasientens plager, og her er et VAS-basert spørreskjema det mest gunstige.

## **Behandling av nerveskade**

### ***Mikrokirurgi***

Som Hillerup redegjorde for i sin studie av nerveskade på NAI (17), regenererer de fleste nervene til et nivå så tilfredsstillende at mikrokirurgisk intervensjon ikke er indisert. Dette bør imidlertid være et alternativ for pasienter hvor nerven ikke tilheler etter skade som følge av visdomstannskirurgi, implantater eller kjevefraktur.

I følge Loescher et al (19) har kirurgisk behandling av nerveskade sjelden relevans, men bør vurderes dersom nerven er fullstendig separert (neurotmesis / femtegrad Sunderland) og nerveendene ligger ufordelaktig med hensyn til spontan tilheling, hvis et beinfragment er dissosert ned i canalis ellers hvis pasienten lider av kroniske nevropatiske smerter.

### ***Softlaser***

Bruk av low-level laser (LLL) som behandling av nerveskade av NAI er beskrevet i en studie av Khullar et al (20). Pasientene i denne studien ble delt i en gruppe som fikk LLL-behandling og en som mottok placebo-LLL. For gruppen som fikk LLL-behandling ble det vist en signifikant bedring for den sensoriske funksjonen til mekanoreseptorene ved objektiv testing, samtidig som pasientene også rapporterte en subjektiv bedring av den sensoriske funksjonen, sammenlignet med placebogruppen.

Ozen et al (21) fant at behandling med LLL etter skade på NAI gav en signifikant kortere tilhelingsperiode og en bedre gjenopprettelse av den nevrosensoriske funksjonen.



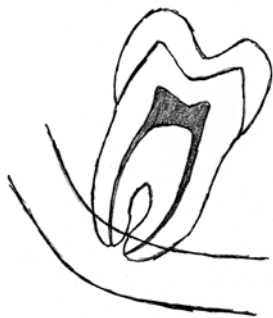## Del 2:

### Preoperative røntgenologiske vurderinger og kirurgiske teknikker

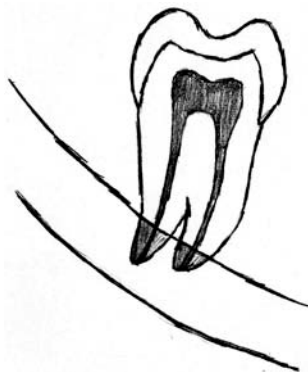
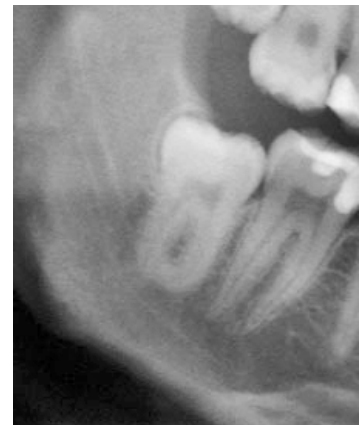#### Røntgenologiske tegn på canalisrelasjon

Som tidligere nevnt og kjent løper nervus alveolaris inferior i canalis mandibularis og forløpet passerer ikke så langt unna visdomstennenes apeks. Dersom en visdomstann er retinert forventes relasjonen å være tettere ettersom tannen ligger dypere. Nøyaktige og gode røntgenbilder er uvurderlige for å kunne forutsi hvor nær relasjonen er og hvor stor sjanse det er for nerveskade ved fjerning av tannen. Det ligger her til grunn at riktig tolkning av røntgenbilder er viktig. Tidligere studier (22,23) viser at det er sammenheng mellom syv røntgenologiske tegn og skade på nervus alveolaris inferior ved fjernelse av tredje molar.

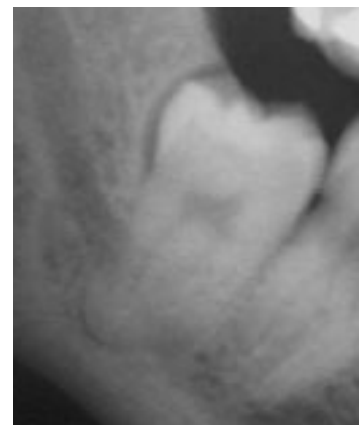Disse tegnene er:

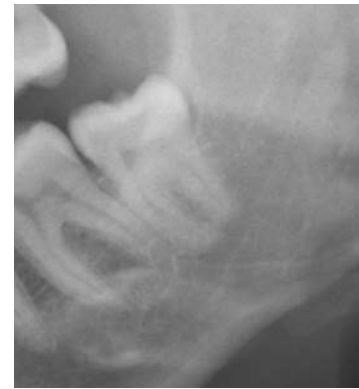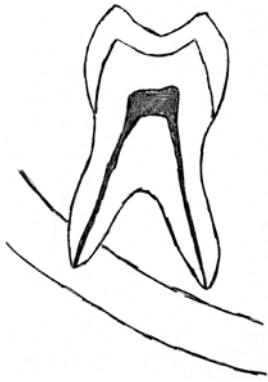


- avbøyning av canalis mandibularis

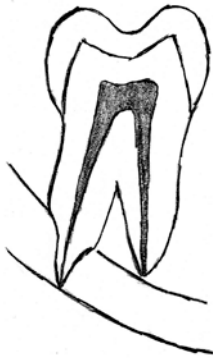

- apikal mer radiolucent (mørk) del av rot projisert over canalis mandibularis

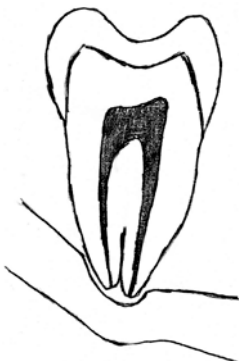



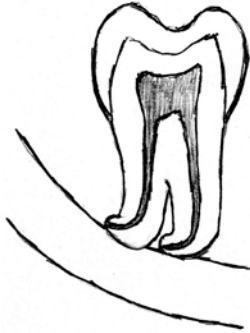- brudd på canalis mandibularis' kortikale begrensning (brudd på den hvite linjen)



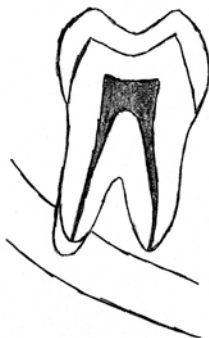- apikal forsnevring på rot over canalis mandibularis



- forsnevring av canalis mandibularis ved roten



- apikal avbøyning av roten



- mørk og bifid apeks på en eller flere røtter

*Tegnet av Nils K. Langhelle med inspirasjon fra referanse 22 og 23*

Av disse syv tegnene er de tre førstnevnte tegn i tidligere studier vist å ha størst signifikant betydning for nerveskade(23). Avbøyning av kanalen omtales i en studie av Rood og Shehab (23) som det mest pålitelige tegnet der en av tre pasienter med dette tegnet vil kunne oppleve nedsatt labial følelse etter inngrepet.

Dersom tannens røtter er projisert over, i kontakt med, eller nær canalis mandibularis, men ingen av de overnevnte tegn foreligger, reduseres sjansen på reell kontaktrelasjon. Tannen kan i slike tilfeller ligge helt bukkalt eller lingualt for kanalen. Husk også at røntgenstrålene ved OPG-undersøkelse kommer noe kaudalt fra. Dette betyr at et rotkompleks som er projisert cranialt for kanalen, men ses nær eller i kontakt med canalis på bildet, sannsynligvis ligger enda mer cranialt for kanalen enn på OPG-bildet.

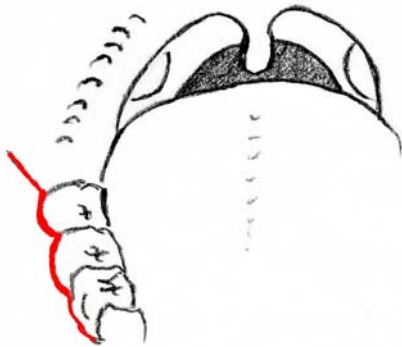
## Basale kirurgiske teknikker

Fjernelse av visdomstenner i underkjeven forutsetter bruk av riktig kirurgisk teknikk for å ikke ledere noen av nervene. Det følgende er en omtale av en ekstirpasjonsprosedyre som anses som aktuell i mange tilfeller (24).

Snittføring:

Et buccalt randsnitt legges fra det mesiale på første molar og vinkles i 45° (opp bak på og litt buccalt for linea obliqua) ut fra den distobuccale cuspen på 3.molar.

**OBS:** Unngå incisjon distolingualt for 3.molar da man fort kan kutte over NL som i noen tilfeller kan bukte seg opp bak tannen.

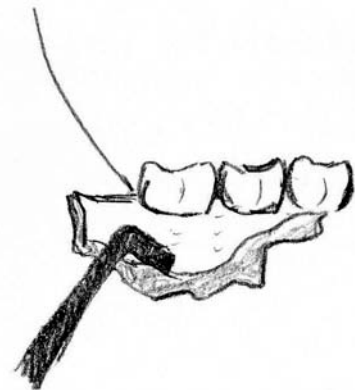


Tegnet av Nils K. Langhelle

Løsning av mucoperiostallappen:

Periost løsnes varsomt fra knokkelen med en periostavløser. Lappen løsnes lettest om man starter i et hjørne eller i et område hvor slimhinnelappen er løst festet. Ved stramt festet slimhinnelapp, brukes både skarp og stump disseksjon for løsning av periost.

**OBS:** Lappen løsnes varsomt lingualt for ikke å skade NL.



Tegnet av Nils K. Langhelle

#### Benfjerning:

Dette utføres med et roterende instrument (bor med store skovler; stort rósenbor, hårdmetalsbor eller fres) med kontinuerlig påspyling av sterilt, fysiologisk saltvann for å unngå varmeutvikling i benvevet og for å skaffe god oversikt. Fjern så lite som mulig, men så mye som nødvendig for å gjøre plass til å få ut tannen.

**OBS:** Boring i ben distolingualt for 3.molar medfører stor risiko for overskjæring av NL og bør derfor gjøres med omhu.

#### Spalting og fjernelse av tann:

Ekstripasjon av 3.molar blir ofte vanskeliggjort på grunn av rotens anatomi, nærhet til 2.molar, ramus ascendens og nervus alveolaris inferior. Spalting av tannen er derfor ofte den sikreste teknikken for å overkomme disse problemene. Kronen på tannen blir fjernet ved at det bores et spor, som går ca. 80% gjennom tannen langs emalje-ement grensen. Deretter blir kronen frakturert av med en hebel. Dersom tannen fremdeles motsetter seg elevasjon må røttene separeres ved å spalte tannen i bifurkasjonen og fjerne hver rot individuelt.

**OBS:** Ikke bor helt igjennom tannen for ikke at boret skal treffe NL. Snurr ut tannen slik at det ikke oppstår noe drag på noen nerver.

#### Sårtoilette:

Skyll rikelig og grundig med sterilt fysiologisk saltvann for å fjerne løse benfliser og borrhvorn. De postoperative plagene reduseres også ved at skyllevæsken fjerner inflammasjonsmedierende biokjemiske substanser som prostaglandiner og kininforstadier. Curettér godt med sårskje. Eventuelt fjernes granulærvev, folikkel og cystekapsel grundig dersom tilstede. Skarpe benkanter fjernes med en bentang. Frynsete sårkanter trimmes og jevnes. Hemostase.

**OBS:** Bruk av smalt kirurgisk sug nederst i alveolen bør unngås i tilfelle NAI ligger eksponert her.

#### Sutur:

Hensikten til suturen er å sørge for fastholdelse av sårkanter og reetablering av snittlesjonen. Den sikrer også hemostasen og gjenskapelsen av normale anatomiske strukturer i dypden. Tilstrekkelig grep for en vanlig sutur er ca. 3 mm. Unngå å mobilisere for mye vev for å oppnå en "vanntett" sårlukking, men replasser heller vevet slik det lå opprinnelig før fjernelse av visdomstannen. Dette for å tillate eksudasjon av vevsvesker og hindre at det oppstår hematomer.

**OBS:** Alt ben skal dekkes med lappen. Evt får man fjerne eksponert ben som hindrer lukking av lappen. Eksponert ben er smertefullt og leder ofte til "dry socket". Under suturering settes nålen først igjennom den løse lappen (her fra det buccale mot det linguale) da dette gir bedre kontroll. Sørg for at lappen ligger passivt (uten strekk i noen retning). Sett heller ikke suturnålen igjennom en høytliggende NL (25).

#### Bruk av veke:

Brukes profylaktisk på Avdeling for oral kirurgi og medisin ved Det odontologiske fakultet i Oslo for å forebygge "dry socket"/alveolitis sicca dolorosa. En veke settes inn med Auromycin eller Terramycin-Polymyxin B og fjernes på kontrollen en uke etter inngrepet.

**OBS:** Husk å fjerne veken innen en uke slik at den ikke virker mot sin hensikt

### ***Andre momenter å ta hensyn til:***

Tredje molar i under kjeven som er distovertert er ofte vanskeligere å fjerne fordi utførselsretningen blir hindret av ramus mandibulae og ofte må mye ben fjernes.

Pasientens alder. Benet blir hardere og mindre fleksibelt når man nærmer seg 30 år.

Har røttene fasong som en champagnekork sitter tannen godt.

Tenner som har stått i bitt lenge sitter ofte hardt.

Mesio-verteerte og horisontalt retinerte visdomstenner i nær relasjon til canalis mandibularis, krever en forsiktig fjernelse av tannen. Pass på å ikke vippe apeks i kaudal retning, mot nerven, ved luksasjon av tannen/rot.

## Del 3:

### Fjerning av visdomstenner i underkjeven ved Avdeling for oral kirurgi og oral medisin ved Det odontologiske fakultet i Oslo

#### **Visdomstannsektirpasjon i underkjeve fra og med 1.januar 2007 til og med 31.desember 2008**

Avdeling for oral kirurgi og oral medisin ved Det odontologiske fakultet i Oslo fungerer som henvisningsinstitusjon for Institutt for klinisk odontologi og allmennpraktiserende tannleger i Oslo og resten av landet. Her gjøres oralkirurgiske inngrep av ulik art, og de utføres av vitenskapelig ansatte, spesialister, spesialistkandidater i oral kirurgi og oral medisin og av tannlegestudenter. Spesialistkandidatene og tannlegestudentene gjør behandling under veiledning av instruktør. Avdelingen samarbeider tett med instituttets Avdeling for kjeve- og ansiktsradiologi som bistår med radiologiske undersøkelser som blant annet OPG og CT dersom nødvendig.

Via instituttets IT-avdeling og det elektroniske journalprogramet Salud, hentet vi ut differensiert tallmateriale på hvilke tenner som er fjernet i perioden 1.januar 2007 til 31.desember 2008 ved Avdeling for oral kirurgi og oral medisin (XX). Vi fikk informasjon om det totale antall fjernede visdomstenner i underkjeven, hvilken side disse var på og pasientenes kjønn og alder. Studien er godkjent av Regional etisk komité sør-øst, og tallmaterialet er illustrert i tabeller og diagrammer nedenfor:

**Tabell 1**

<b>Variabler</b>	<b>Antall</b>	<b>Prosent</b>
Antall fjernede 38:	735	59,7
Antall fjernede 48:	497	40,3
<b>Totalt antall ekstirpasjoner:</b>	<b>1232</b>	<b>100,0</b>
Antall kvinner:	636	51,6
Antall menn:	587	47,6
Antall uten registrert kjønn:	9	0,7
<b>Totalt antall ekstirpasjoner:</b>	<b>1232</b>	<b>100,0</b>

**Tabell 2**

Totalt antall ekstirpasjoner fordelt på kjønn og aldersintervaller

**Kvinner**

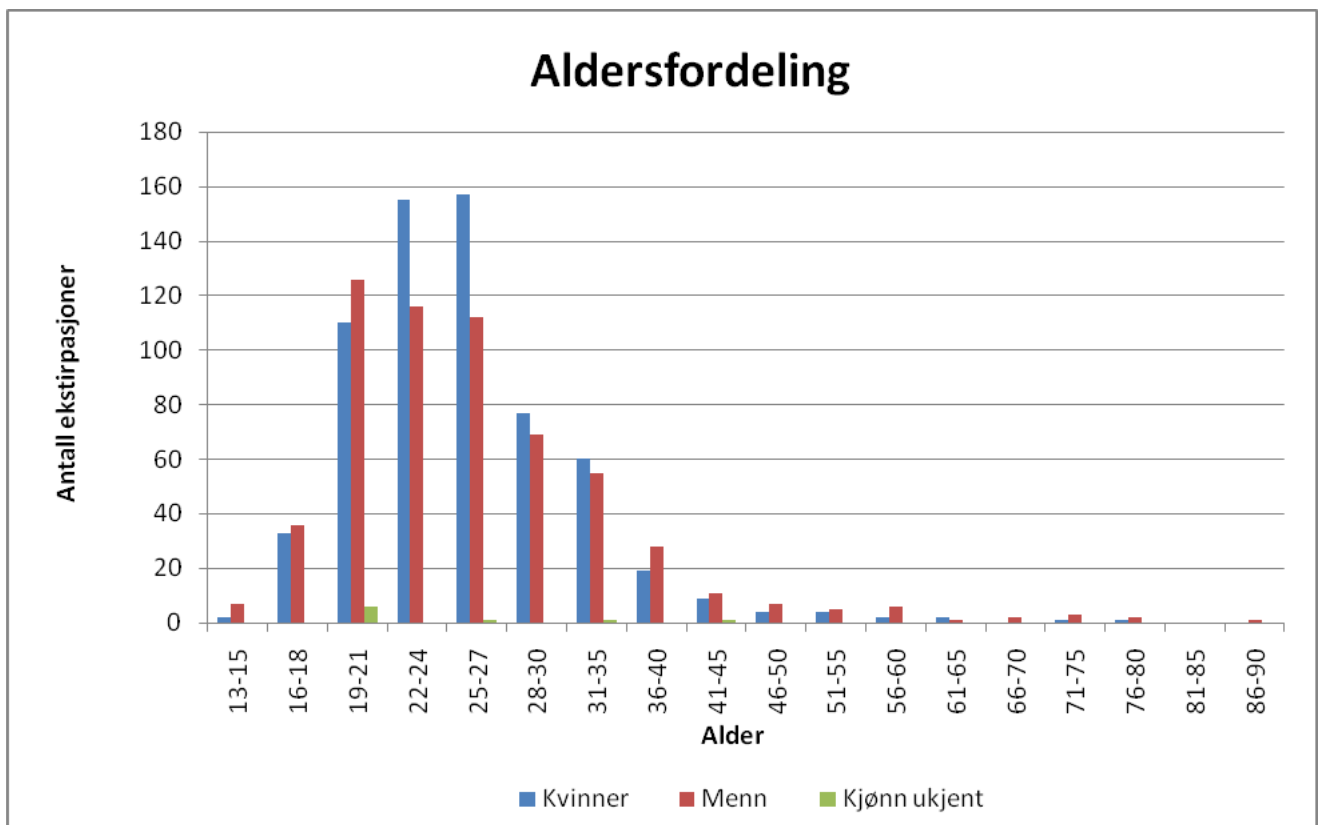
År	Antall	Prosent
13-15	2	0,3
16-18	33	5,2
19-21	110	17,3
22-24	155	24,4
25-27	157	24,7
28-30	77	12,1
31-35	60	9,4
36-40	19	3,0
41-45	9	1,4
46-50	4	0,6
51-55	4	0,6
56-60	2	0,3
61-65	2	0,3
66-70	0	0,0
71-75	1	0,2
76-80	1	0,2
81-85	0	0,0
86-90	0	0,0
<b>Totalt</b>	<b>636</b>	<b>100</b>

**Menn**

År	Antall	Prosent
13-15	7	1,2
16-18	36	6,1
19-21	126	21,5
22-24	116	19,8
25-27	112	19,1
28-30	69	11,8
31-35	55	9,4
36-40	28	4,8
41-45	11	1,9
46-50	7	1,2
51-55	5	0,9
56-60	6	1,0
61-65	1	0,2
66-70	2	0,3
71-75	3	0,5
76-80	2	0,3
81-85	0	0,0
86-90	1	0,2
<b>Totalt</b>	<b>587</b>	<b>100,0</b>

**Kjønn ikke registrert**

År	Antall	Prosent
13-15	0	0,0
16-18	0	0,0
19-21	6	66,7
22-24	0	0,0
25-27	1	11,1
28-30	0	0,0
31-35	1	11,1
36-40	0	0,0
41-45	1	11,1
46-50	0	0,0
51-55	0	0,0
56-60	0	0,0
61-65	0	0,0
66-70	0	0,0
71-75	0	0,0
76-80	0	0,0
81-85	0	0,0
86-90	0	0,0
<b>Totalt</b>	<b>9</b>	<b>100</b>

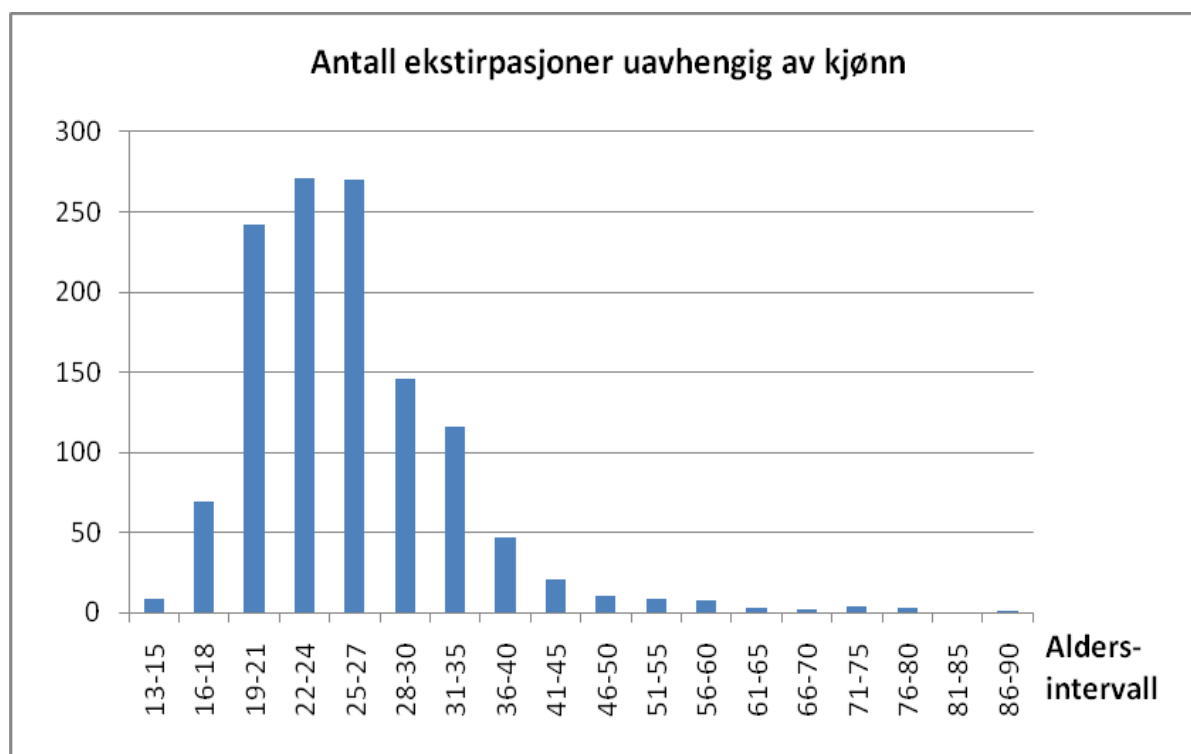




**Tabell 3**

**Totalt antall ekstirpasjoner fordelt på aldersintervaller, uavhengig av kjønn**

År	Antall	Prosent
13-15	9	0,7
16-18	69	5,6
19-21	242	19,6
22-24	271	22,0
25-27	270	21,9
28-30	146	11,9
31-35	116	9,4
36-40	47	3,8
41-45	21	1,7
46-50	11	0,9
51-55	9	0,7
56-60	8	0,6
61-65	3	0,2
66-70	2	0,2
71-75	4	0,3
76-80	3	0,2
81-85	0	0,0
86-90	1	0,1
<b>Totalt</b>	<b>1232</b>	<b>100</b>



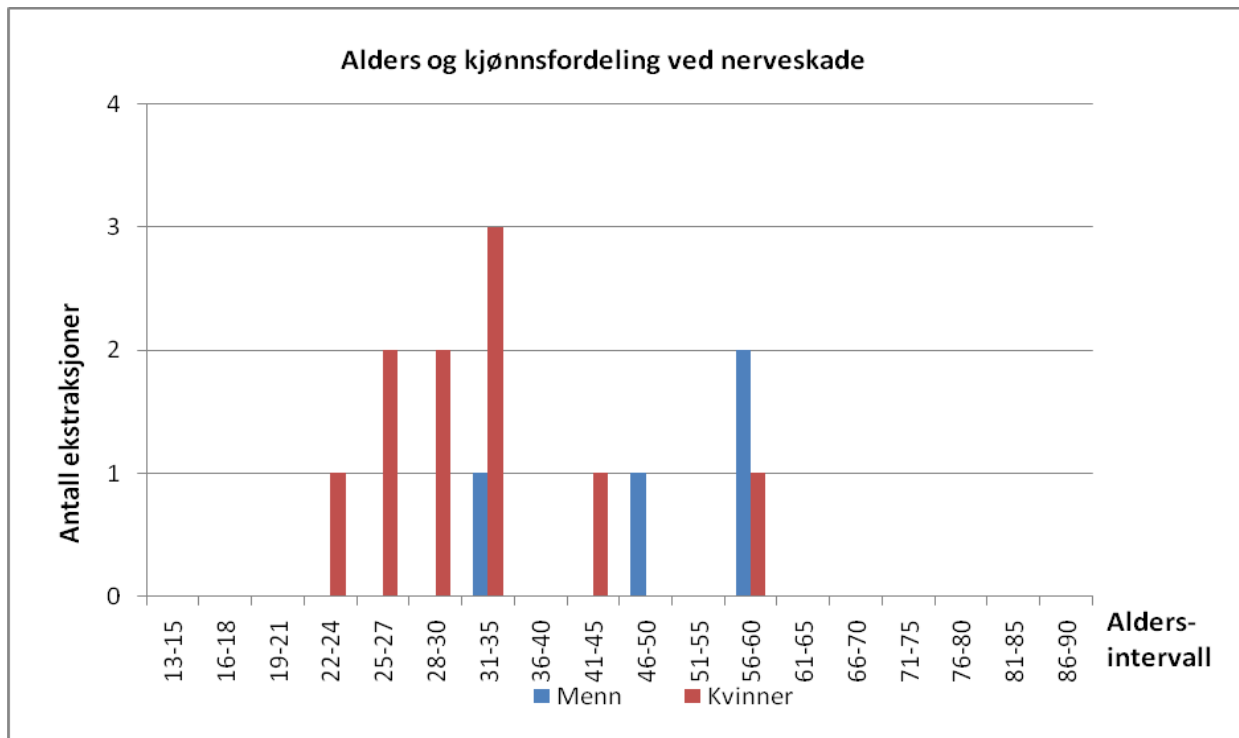
## Nerveskader

Fra inngrepene over er det registrert 14 pasienter med nerveskader. 11 av tilfellene er skade på NAI, to av dem er skader på NL og én er av både NAI og NL. Tre av inngrepene innbar fjerning av cyste i forbindelse med molaren og alle indikasjonene i skadetilfellene var av terapeutisk art. Denne studien tar ikke hensyn til oppfølging av pasientene med tanke på tilheling.

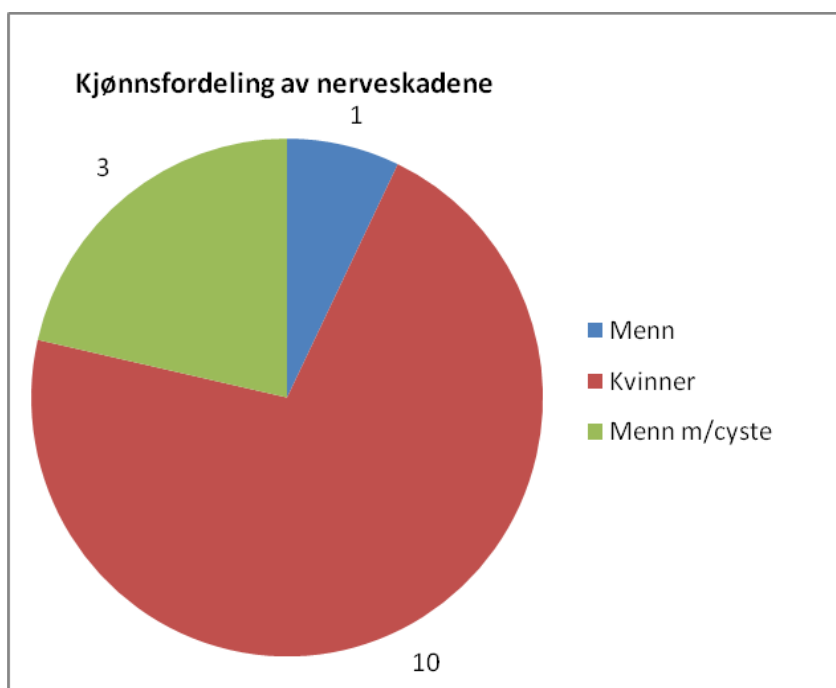
**Tabell 4**

Totalt antall nerveskader:	14
Antall skader av NAI:	12
Antall skader av NL:	3
Antall skader av både NAI og NL:	1
Antall skader ved ekstirpasjon av 38:	5
Antall skader ved ekstirpasjon av 48:	9
Antall menn med nerveskade:	4
Antall kvinner med nerveskade:	10
Inngrep utført av spesialist:	1
Inngrep utført av spesialistkandidat:	11
Inngrep utført av tannlegestudent:	2
Preoperative røntgen undersøkelser:	
Antall OPG:	13
Antall Intraorale periapikale bilder:	1
Antall pasienter uten tegn til canalisrelasjon:	1
Antall pasienter med tegn til canalisrelasjon:	13
Antall pasienter med tegn til canalisrelasjon som ikke fikk skade på NAI , men på NL:	1

Blant nerveskadene finnes følgende kjønns- og aldersfordeling:



I pasientgruppen med nerveskader var det 10 kvinner og 4 menn. Blant skadetilfellene innebar tre av ekstripsjonene også fjernelse av tilknyttede cyster. Alle disse var hos menn.



## Nerveskadeprevalens ved Avdeling for oral kirurgi og oral medisin ved Det odontologiske fakultet i Oslo

Utifra overnevnte tallmateriale gis følgende nerveskadeprevalenser ved Avdeling for oral kirurgi og oral medisin ved Det odontologiske fakultet i Oslo:

Total nerveskadeprevalens ved fjerning av 3. molar i underkjeven:	<b>1,1%</b>
Prevalens av skade på n. alveolaris inferior:	<b>1,0%</b>
Prevalens av skade på n. lingualis:	<b>0,2%</b>

Sammenlignet med studier fra tilsvarende institusjoner (23) er overnevnte prevalenser innenfor normale verdier og i det lavere skiktet.

## Retrospektive vurderinger av canalisrelasjon ved kjente nerveskader

Ved Avdeling for oral kirurgi og oral medisin forekom det 14 nerveskader ved fjerning av 3.molar i perioden 1. januar 2007 til 31. desember 2008. Vi tok for oss røntgenbildene til disse kasus for å se om disse tre mest signifikante tegnene forelå i skadetilfellene. Røntgenbildene forelå som 13 OPGer og ett intraoralt bilde. Bildene ble studert under normalkliniske betrakningsforhold, på pc-skjerm i generell belysning og av fire observatører uavhengig av hverandre. Observatørene var oss, tre tannlegestudenter med to års erfaring i å tolke røntgenundersøkelser, og en spesialist i kjeve- og ansiktsradiologi.

Vi registrerte hver for oss på et avkryssningsskjema hvilket eller hvilke av disse bestemte tre tegn vi fant pr kasus, eller om vi ikke fant noen. Det kunne altså være ingen tegn eller flere tegn pr kasus.

Da vi sammenlignet våre funn fant vi at det framkom tolkningsforskjeller av de røntgenologiske tegn mellom samtlige observatører. Dette kan ha flere mulige forklaringer, og i ettertid viser det seg at undersøkelsen kunne tatt forbehold for dette:

1. Observatørene opererte med forskjellig nivå av personlig sikkerhet før han/hun krysset av. Det var for eksempel ikke klart om du skulle krysse av dersom du var 70% sikker på at det foreligger et tegn.
2. Vi var alle klare over at det forelå nerveskade ved samtlige kasus og kanskje vi var noe forutintatte av dette. En av oss fokuserte likevel på eget initiativ på å ikke være forutintatt. Denne observatøren fant mange færre tegn til canalisrelasjon totalt.
3. Erfaringsnivået til observatørene er veldig sprikende, fra svært uerfaren til svært erfaren.
4. Ingen av oss brukte samme pc-skjerm under undersøkelsen
5. Vi hadde ikke planlagt hvordan vi skulle tolke tegn dersom det forelå patologi.

Det som likevel gikk igjen hos alle observatører var at det ved ett spesielt tilfelle ikke ble funnet noe tegn til canalisrelasjon. Det viste seg også i ettertid at det i dette tilfellet dreide seg utelukkende om en n. lingualis-skade.

Av tabellen nedenfor fremkommer det hvor mange registreringer det ble gjort av de forskjellige tegn og hvilken prosentsats dette utgjorde.

<b>Variabel</b>	<b>Antall registreringer</b>	<b>Prosent av registreringer</b>
apikal mer radiolucent (mørk) del av rot	19	27,9
brudd på canalis mandibularis kortikale begrensning	20	29,4
avbøyning av canalis mandibularis	18	26,5
ingen tegn	11	16,2
<b>totalt</b>	<b>68</b>	<b>100,0</b>

Ut ifra dette kan vi ikke si noe om forekomsten av røntgenologiske tegn på tett canalisrelasjon ved nerveskade. Til det er vårt materiale alt for lite. Vi kan heller ikke si noe om prevalensen av ett tegn i forhold til noen andre, eller noe om sensitiviteten til tegnene, ettersom vi ikke har sett på røntgenundersøkelsene ved alle de andre utførte ekstirpasjonene uten nerveskade i nevnte periode.

Det vi likevel kan konstatere er at det i gjennomsnitt ble funnet minst ett røntgenologisk tegn på tett canalisrelasjon ved hvert av nerveskadetilfellene, foruten ett tilfelle hvor det da heller ikke var snakk om skade på NAI, men NL. Av dette kan vi si at spesifisiteten til de røntgenologiske tegnene later til å være bra. Med andre ord kan man med noe rimelighet påstå at det ikke foreligger tett canalisrelasjon dersom man ikke finner noe røntgenologiske tegn til dette.

Dette betyr at det ved funn av relasjonstegn, samme av hvilke eller hvor mange, bør vises ekstra hensyn ved visdomstannsektirpasjon og at pasienten bør informeres nøye om risikoen ved inngrepet.

## Konklusjon/diskusjon

I toårs-perioden januar 2007 til desember 2008 ble det foretatt 1232 visdomstannsektirpasjoner fra underkjeve ved Avdeling for oral kirurgi og oral medisin ved Det odontologiske fakultet i Oslo. Fra disse inngrepene er det registrert 14 pasienter med nerveskader der 11 av tilfellene innebar skade på NAI, to av NL og én av begge nervene. Dette gir en skadeprevalens for NAI på 1,0%, for NL på 0,2% og samlet på 1,1% ved avdelingen, uten at det da er tatt hensyn til om skaden er transitorisk eller ei. Andre studier oppgir nerveskadeprevalenser ved fjerning av underkjevens visdomstenner varierende fra 0,4% til 3,9% for NAI (27, 28) og fra 0,1% til 10,7% for NL (27,28) og vi kan følgelig slutte at prevalensen ved Det odontologiske fakultet i Oslo er innenfor normale verdier og i det lavere skiktet av disse.

Ved hvert av skadetilfellene forelå det røntgenbilder som ble vurdert av behandler og veileder til å være tilfredstillende gode. Bildene forelå i form av OPG og intraorale periapikale bilder. (I noen av tilfellene ble også supplerende CT-undersøkelser utført, men tolkning av disse går utenfor rammene av denne oppgaven.) Bildene blir sammen med kasus rutinemessig gjennomgått på preoperativt møte av behandler og veileder. Det angis ikke i journalen om hvilke røntgenologiske tegn som var tilstede, men mulig canalisrelasjon er notert der det var tilfelle. Pasienten informeres alltid om eventuell canalisrelasjon og inngrepets risiko. Hvert av inngrepene hadde terapeutisk indikasjon. Retrospektiv gransking av røntgenbildene (ikke CT) viser at det forelå røntgenologiske tegn på tett canalisrelasjon ved 13 av 14 røntgenundersøkelser. I dette ene tilfellet hvor det ikke forelå røntgenologisk tegn på canalisrelasjon dreide det seg om skade på NL alene. Det var også et OPG som viste tegn til canalisrelasjon uten at det forekom skade av NAI men i stedet NL.

Videre studie av tallmaterialet vårt viser at 10 av 14 personer med påfølgende nerveskade var kvinner, selv om menn utgjorde ca halvparten av den totale mengde behandlede pasienter. I tillegg hadde tre av disse fire mennene cyster i forbindelse med visdomstannen som helt klart antydte stor fare for skade av NAI ved fjerning. Tallmateriale vårt er alt for lite til å trekke noen slutninger, men det antyder en mulig høyere nerveskadeprevalens ved visdomstannsektirpasjon i underkjeve hos kvinner enn hos menn. Denne forhøyede nerveskadeprevalensen kan skyldes at kvinner i større grad enn menn oppsøker behandling for pericoronittsmerter (17).

Vi så også på aldersfordelingen blant de behandlede pasientene og aldersfordelingen av dem med nerveskade. De aller fleste ekstirpasjoner utføres på pasienter mellom 16 og 40 år med en klar topp midt imellom 19 og 35 år. 1045 ekstirpasjoner ble utført på pasienter mellom 19 og 35 år, noe som utgjør 85% av total mengde.

Aldersfordelingen av nerveskadene viser imidlertid ikke samme aldersmønster som den totale mengde behandlede pasienter. Det er ikke et stort tallmateriale å bearbeide, men når 9 av 14 skader er i alderen over 30år viser at det er tendenser til hyppigere nerveskade ved økende alder.

Fordelingen av skadene på høyre og venstre side er sannsynligvis noe tilfeldig. Det viser seg at selv om det ble fjernet færrest 48 (497) og flest 38 (735) var det ni nerveskader ved fjerning av 48 og fem nerveskader ved fjerning av 38. Om dette er rent tilfeldig eller om finnes det noen årsak er materialet for lite til å si noe om.

Videre så vi på sammenhengen av operatør og nerveskade. Her må vi nok trekke slutningen at dataene ikke er gode nok. Det er journalført hvem som er operatør, men hva som konkret er utført av veileder og hva som er utført av spesialistkandidat eller tannlegestudent fremkommer ikke. Vi kan likevel lese tendenser fra materialet. Vi vet at de aller fleste ekstripasjonene gjøres av spesialistkandidater i oral kirurgi og oral medisin og at bare et fåtall utføres av spesialister og tannlegestudenter. Dette gjør at tallmaterialet er som forventet, der 11 av 14 pasienter med nerveskader er behandlet av spesialistkandidater, én er behandlet av spesialist og to er behandlet av tannlegestudenter (hvorav den ene innebærer skade av både n. lingualis og av n. alveolaris inferior). Det man kan diskutere utfra dette er hvorvidt tannlegestudentene er overrepresentert. Det er lett å ilegge den minst erfarne behandler skyld, og ta diskusjonen om tannlegestudentene i det hele tatt burde få utføre slik kirurgi. Likevel er det en første gang for alt, og hvor kan man lære bedre enn ved et odontologisk fakultet. Er det ikke bedre at kirurgien utføres under kyndig veiledning enn at den nyutdannede tannlegen gjør slik kirurgi for første gang alene i distriktsnorge der mulighetene for henvisninger er få? Man kan spørre seg om oppfølgings- og veiledningsrutiner er gode nok. Det er imperativt at den minst erfarne har kontinuerlig oppfølging under et slikt inngrep, selv om det anses som aldri så enkelt for veileder.

## Litteratur

- 1 Geneser F. Histologi – På Molekylærbiologisk Grundlag, Munksgaard, 1999.
- 2 Eroschenko VP. diFiore's Atlas of Histology with Functional Correlations, Lippincott, Williams and Wilkins, 2000.
- 3 Hupp JR, Ellis E, Tucker MR. Contemporary Oral and Maxillofacial Surgery, Mosby, 2008.
- 4 Seddon HJ. Three Types of Nerve Injury. Brain 1943;66: 237-288.
- 5 Ziccardi VB, Zuniga JR. Nerve injuries after third molar removal. Oral Maxillofac Surg Clin North Am. 2007;19:105-115.
- 6 Sunderland S. A Classification of Peripheral Nerve Injury Producing Loss of Function. Brain 1951;74:491-516.
- 7 Øyri A. Norsk medisinsk ordbok, 2007
- 8 Risnes S. Nevrologi: Fakta og øvelser 1992.
- 9 Pogrel MA, Dorfman D, Hesham F. The Anatomic Structure of the Inferior Alveolar Neurovascular Bundle in the Third Molar Region. J Oral Maxillofac Surg 2009;67:2452-2454.
- 10 Erdogmus S, Govsa F, Celik S. Anatomic Position of the Lingual Nerve in the Mandibular Third Molar Region as Potential Risk Factors for Nerve Palsy. J Craniofac Surg 2008 Jan;19(1):264-70.
- 11 Jerjes W, Swinson B, Moles D.R, et.al. Permanent sensory nerve impairment following third molar surgery. a prospective study. Oral Surg Oral Med Oral Pathol Oral Radiol Endod 2006;102:e1-e7.
- 12 An Introduction to Oral and Maxillofacial Surgery, David A.Mitchell, 2006, ISBN 0-19-262964-6, Kap.8, s.104.
- 13 Poort LJ, van Neck JW, van der Wal KGH. Sensory Testing of Inferior Alveolar Nerve Injuries: A Review of Methods Used in Prospective Studies. J Oral Maxillofac Surg 2009;67:292-300.
- 14 Robert RC, Bacchetti P, Pogrel MA. Frequency of Trigeminal Nerve Injuries Following Third Molar Removal. J Oral Maxillofac Surg 2005;63:732-735.
- 15 Scultze-Mosgau S, Reich RH. Assessment of Inferior Alveolar and Lingual Nerve Disturbances After Dentoalveolar Surgery, and of Recovery of Sensitivity. Int J Oral Maxillofac Surg 1993;22:214-217.
- 16 Osborn TP, Frederickson jr. G, Small IA, Torgerson TS. A Prospective Study of Complications Related to Mandibular Third Molar Surgery. J Oral Maxillofac Surg 1985;43:767-769.
- 17 Hillerup S. Iatrogenic Injury to the Inferior Alveolar Nerve: Etiology, Signs and Symptoms, and Observation on Recovery. Int J Oral Maxillofac Surg 2008;37:704-709.
- 18 Hillerup S, Stoltze K. Lingual Nerve Injury in Third Molar Surgery 1. Observations on Recovery of Sensation With Spontaneous Healing. Int J Oral Maxillofac Surg 2007;36:884-889
- 19 Loescher AR, Smith KG, Robinson PP. Nerve Damage and Third Molar Removal. Dent Update 2003;30:375-380



- 20 Khullar SM, Brodin P, Barkvoll P, Haanæs HR. Preliminary Study of Low-Level Laser for Treatment of Long-Standing Sensory Aberrations in the Inferior Alveolar Nerve. *J Oral Maxillofac Surg* 1996;54:2-7.
  - 21 Ozen T, Orhan K, Gorur I, Ozturk A. Efficacy of Low Level Laser Therapy on Neurosensory Recovery After Injury to the Inferior Alveolar Nerve. *Head Face Med* 2006; 2:1-9
  - 22 Jerjes W, El-Maaytha M, Swinson B, et al. Inferior Alveolar Nerve Injury and Surgical Difficulty Prediction in Third Molar Surgery: The Role of Dental Panoramic Tomography. *J Clin Dent* 2006; 122-130.
  - 23 Rood J P, Nooraldeen Shehab B A A. The Radiological Prediction of Inferior Alveolar Nerve Injury During Third Molar Surgery. *Br J Oral and Maxillofac Surg* 1990; 28:20-25
  - 24 Kirurgihefte ” Kliniske seminar for 7. og 8. Semester fra Avdeling for oral kirurgi og oral medisin” Album, Bjørn og Ragne, Astri J. et al. 2002.
  - 25 Goldberg MH. Frequency of Trigeminal Nerve Injuries Following Third Molar Removal. *J Oral Maxillofac Surg* 2005; 12:1783
  - 26 Brukte koder og søkerkriterier i Salud@: kir401, kir402, kir405a, kir405b, kir405c, kir010, 605, EBA00, EBA10, EBA30, EBA99, try601, try602, END169, END506 og i tillegg ba vi om pasientenes kjønn, pasientenes alder og hilken tann (38 og 48)
  - 27 Robert RC, Bacchette P, Pogrel MA. Frequency of Trigeminal Nerve Injuries Following Third Molar Removal. *J Oral Maxillofac Surg* 2005; 6:732-5
  - 28 Carmichael FA, McGowan DA. Incidence of Nerve Damage Following Third Molar Removal: A West of Scotland Oral Surgery Research Group Study. *Br J Oral Maxillofac Surg* 1992; 2:78-82
-