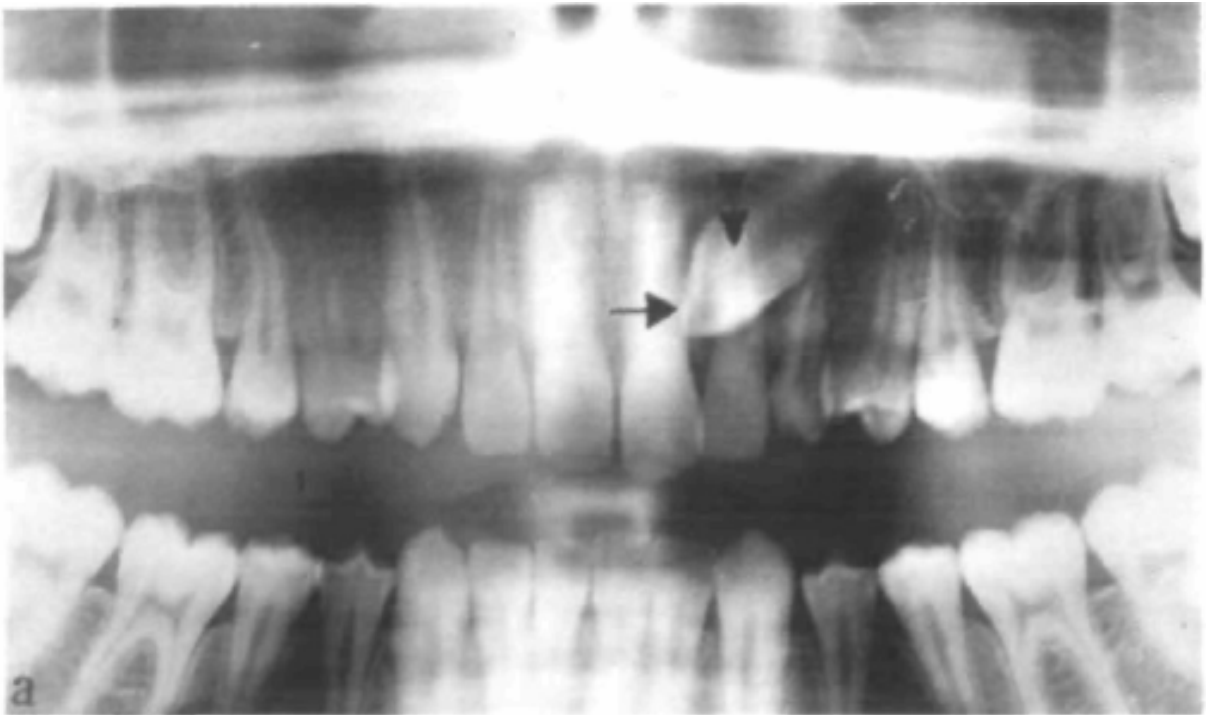


# **Erupsjon av maxillære hjørnetenner hos norske 9- og 12-åringer**



**Stud. odont. Hauk Øyri og Stud. odont. Øystein Misje**

**Kull V - 02**

**Veileder: Professor Bjørn Øgaard, Avd. for Kjeveortopedi, IKO**

**2006**

## Innholdsfortegnelse

<b>Innledning</b> .....	3
<b>Litteraturgjennomgang</b>	
<i>Normal dannelse og erupsjon av maxillære hjørnetenner</i> .....	3
<i>Erupsjonstidspunkt</i> .....	4
<i>Ikke erupterte/ retinerte tenner</i> .....	4
<i>Lokalisering og etiologi</i> .....	6
<i>Behandlingsmuligheter av ikke erupterte/ retinerte maxillære hjørnetenner</i> .....	6
<b>Hensikten med studien</b> .....	9
<b>Materialet</b> .....	9
<b>Metode</b> .....	11
<b>Resultater</b> .....	12
<b>Diskusjon</b> .....	12
<b>Konklusjon</b> .....	15
<b>Referanser</b> .....	16

## **Innledning**

Permanente maxillære hjørnetenner er etter maxillære tredje molarer de hyppigst forekommende retinerte tennene i tannsettet. Det foreligger flere undersøkelser som har tatt for seg erupsjonen av de permanente maxillære hjørnetennene, blant annet i Sverige, USA og Tyskland. Frekvensen av retinerte permanente maxillære hjørnetenner i disse studiene ligger mellom 0.8 og 2.9 %, (se Tabell 1). Informasjon om hjørnetenner er viktig, blant annet fordi en ny CT-undersøkelse (Ericsson & Kurol 2000) har vist at resorpsjon av nabotenner forekommer i nesten 50% av tilfellene ved ektopisk frembrudd av maxillære hjørnetenner. Imidlertid har man ingen studier som indikerer forholdene hos norske barn, og det vil derfor være interessant å se om det kan være noen forskjell sammenliknet med utenlandske studier. Hensikten med denne studien var derfor å benytte Oslo Cranofacial Growth Archives (Nittedalsmaterialet) til å undersøke forekomsten av ektopisk frembrudd av maxillære hjørnetenner.

## **Litteraturgjennomgang**

### *Normal dannelse og erupsjon av maxillære hjørnetenner*

Mineraliseringen av de permanente maxillære hjørnetennenes, heretter omtalt som PMH, kroner starter ved 4-12 måneders alder og er ferdig ved 6-7 års alder. Anleggene sees først som en utbuktning av lamina dura palatinalt for de primære incisivene. Når tiden er blitt moden for erupsjon, utvides den Gubernaculare kanalen. Tannanleggene er som regel i kontakt med apex til både de primære hjørnetennene, lateraler og første premolar. Erupsjonen av hjørnetennene forløper tett langs lateralens distale rotoverflate. Når hjørntennenes kroner er i lateralenes apikalområde, kan det på grunn av den tette kontakten, utøves et press som medfører at lateralenes kroner midlertidig tippes distalt ("ugly duckling"). Lateralene retter seg opp etterhvert som hjørnetennene beveger seg mer coronalt. Klinisk er det som regel mulig å palpere hjørnetennene buccalt i overgangsfolden, distalt for lateralene. Man kan palpere en bul i den buccale sulcus ca. 1-1/2 år før de bryter gjennom gingiva, og dette regnes som en viktig diagnostisk hjelpemiddel. Ericsson og Kurol fant imidlertid at palpasjon før 10 års alder var usikkert.<sup>18</sup> Det tar som regel lang tid fra felling av de primære hjørnetennene til frembrudd av de permanente. I følge en studie var gjennomsnittelig antall tannløse dager 139, og lengste periode 995 dager.<sup>1</sup>

### Erupsjonstidspunkt

En amerikansk studie kom frem til at gjennomsnittelig frembruddstid for maxillære hjørnetenner var 12.3 år for jenter og 13.1 år for gutter.<sup>2</sup> En liknende svensk studie fant gjennomsnittsverdier som lå noe lavere, henholdsvis 10.8 år for jentene og 11.6 år for guttene.<sup>3</sup>

### Ikke erupterte/ retinerte tenner

Retinerte tenner er de tenner som ikke erupterer eller forventes å eruptere inn i funksjonell posisjon, basert på en klinisk og radiologisk vurdering.<sup>4</sup>

Tenner som ikke erupterer på forventet tidspunkt kalles på norsk ofte for ”retinerte”. På engelsk omtales disse tennene som ”impacted”. Vi velger derfor å sidestille disse begrepene, slik at ”impacted” er synonymt med ”retinert”.

Tenner som har feil frembruddsretning, ektopisk frembrudd, omtales for enkelhets skyld i denne teksten også som ”retinerte” når det er åpenbart at de ikke kommer til å bryte frem.

Hvis det ikke er mulig å palpere PMH buccalt etter 10 års alder, eller det er markert asymmetri mellom de to kjevehalvdelenene, er det grunn til å gjøre en radiologisk tilleggsundersøkelse.<sup>17</sup>

Labialtipping av lateralene er et annet tegn som kan signalisere erupsjonsforstyrrelser eller retinerte PMH.<sup>18</sup>

Røntgenologiske og kliniske undersøkelser av PMH før 10 års alder, er vanligvis ikke pålitelige med tanke på å forutse eventuelle erupsjonsforstyrrelser. Som tidligere nevnt, er oftest tannfrembruddet tidligere hos jenter enn gutter.<sup>2</sup> Dette begrunnes med at yngre barn med potensielt retinerte PMH senere kan vise stor grad av selvkorreksjon og normal erupsjon, og vice versa. Hos 10 år eller eldre barn, kan man i de fleste tilfeller forutse erupsjonsforløpet til PMH ved hjelp av røntgenologiske og kliniske undersøkelser.<sup>17</sup>

Tabell 1: Frekvens av retinerte maxillære hjørnetenner<sup>7</sup>

Forfatter	Land	Ant. pasienter	Frekvens retinert %	Kjønnsforhold ♂:♀
Cramer 1925	USA	1000	1,4	
Röhler 1929	Tyskland	3000	2,0	
Mead 1930	USA	1462	1,5	
Dachi & Howell 1961	USA	3874	0,9	
Sinkovitz & Polzer 1964	Ungarn	5134	0,8	
Bass 1967	England	9102	1,7	3:7
Thilander & Jakobsson 1968	Sverige	384	1,8	1:4
Rayne 1969	England	10000	1,5	
Kramer & Williams 1970	USA	3745	1,2	
Aitiso et al. 1972	Finland	4063	2,6	2:3
Thilander & Myrberg 1973	Sverige	5459	2,9	
Shah et al. 1978	Canada	7886	0,8	
Grover & Lorton 1985	USA	5000	2,8	
Brin et al. 1986	Israel	2440	1,8	1:1
Ericson & Kurol 1986	Sverige	505	1,7	
Øyri & Misje 2006*	Norge	200	4,5	4:5

Permanente maxillære hjørnetenner er etter maxillære tredje molarer de hyppigst forekommende retinerte tennene i tannsettet (se Tabell 2). Frekvensen varierer fra 0,8 – 2,9 % i følge Tabell 1. Av denne tabellen kan man også se at det er en høyere forekomst blant jenter enn blant gutter. Hos de fleste av pasientene er det bare en hjørnetann som ikke bryter frem. Unilaterale tilfeller er altså vanligere enn bilaterale.<sup>24</sup>

Tabell 2: Frekvens av retinerte permanente tenner<sup>5, 6</sup>:

Tenner	Maxilla %	Mandibula %
Sentral incisiv	0,04	-
Lateral incisiv	0,02	-
Hjørnetann	2,84	0,22
Første premolar	0,12	0,48
Andre premolar	0,12	0,24
Første molar	0,02	-
Andre molar	0,08	0,06
Tredje molar	21,90	17,50

### Lokalisering og etiologi

De fleste retinerte maxillære hjørnetennene er lokalisert palatinalt (85%), de resterende er labialt retinerte (15%).<sup>4,8,9</sup> En vanlig årsak til ektopisk frembrudd av PMH buccalt, er ofte en liten tannbue kombinert med et høyt vertikalt tannanlegg.<sup>8</sup> Hvis disse tennene bryter frem, gjør de dette vertikalt, buccalt og høyt i alveolen.

På tross av at 85% av retinerte PMH er lokalisert palatinalt, er palatinalt frembrudd noe mer sjeldent, pga. en større bentetthet palatinalt, tykkere palatinal mucosa, og en mer horisontal posisjon av PMH.<sup>10</sup>

Ved normale plassforhold eller ved agenesi / tapptenner av lateralene vil ektopiske frembrudd av PMH som regel føre til palatinal retensjon.

Andre teorier for årsaker til erupsjonsforstyrrelser av PMH er:

- Forsinket resorpsjon av den primære hjørnetann. (forsinket resorpsjon er sannsynligvis heller et resultat av en ektopisk frembruddsbane)
- Arvelige mønstre for frembrudd av PMH er påvist av flere<sup>11,12</sup>
- Obstruksjon av frembruddbanen pga. overtallige tenner, odontomer, økt bentetthet, smal alveolarprosess eller ekstrem fibrøs mucosa.<sup>4</sup>
- Traumer mot den blivende hjørnetann med skader på follikkelen og påfølgende ankylosering.<sup>13</sup>
- Becktor et al. har i en studie fra 2005 kommet frem til at det kan være en sammenheng mellom ektopisk frembrudd av maxillære molarer og hjørnetenner.<sup>25</sup>

### Behandlingsmuligheter av ikke erupterte/ retinerte maxillære hjørnetenner

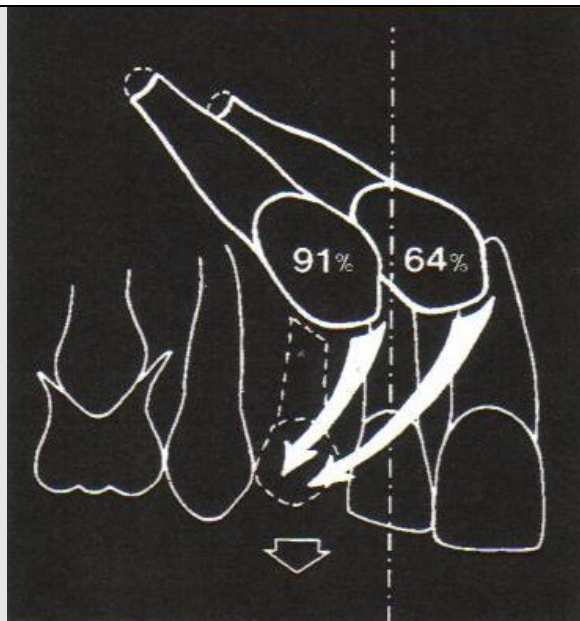
- Kirurgisk frilegging og kjeveortopedisk fremføring
- Kirurgisk frilegging og avventing av erupsjonen
- Ekstraksjon av primær hjørnetann (guided eruption)
- Transalveolær transplantasjon
- Fjernelse av permanent hjørnetann
- Ingen behandling

Risikoen for patologiske forandringer i relasjon til ubehandlede retinerte PMH er ukjent. Den vanligste komplikasjonen ser ut til å være utviklingen av en follikelcyste, men risikoen for dette er ikke kjent. Fenestrasjon av cysten er vanlig behandling i disse tilfellene, og dette medfører ofte erupsjon av tannen. Utvikling av odontogene tumorer fra follikkelen er sjeldent.<sup>19</sup>

Resorpsjon av røttene på de maxillære sentraler og lateraler er en av de vanligste komplikasjonene ved retinerte PMH. Rundt 12 % av retinerte de PMH resorberer incisivene, med en prevalens på 0.7 % blant et utvalg barn i aldersgruppen 10-13 år.<sup>20,21</sup> I en studie utført av Ericsson og Kurol fra 2000, ble 107 barn (9-15 år) med 156 ektopiske PMH CT-scannet. Resultatene fra denne studien viste at 48 % av incisivene hadde tegn på resorpsjon. De konkluderte med at resorpsjoner diagnostiseres 50 % oftere med CT-scanning sammenliknet med konvensjonell intraoral røntgen.<sup>22</sup> Dersom resorpsjonen er omfattende på den/de aktuelle tenner, kan man vurdere å fjerne disse og føre hjørnetannen på plass

Ved å forhindre stor plassmangel i tannbuen kan man i noen tilfeller skape plass til PMH, slik at den erupterer i korrekt posisjon.

Hos unge pasienter, 10-13 år, der man har en palatinal erupsjon av PMH, kan man ekstrahere de primære hjørnetennene. Det har vist seg at dette korrigerer erupsjonen i 4 av 5 barn, se figur 1.

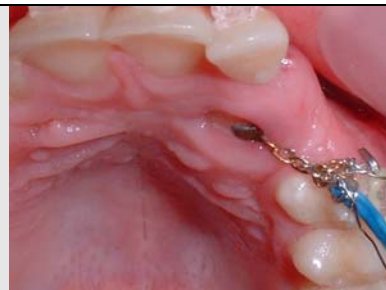

*Fig. 1*

*Figuren indikerer suksessraten for selvkorreksjon av PMH etter ekstraksjon av de primære hjørnetennene. Dette avhenger av kronens posisjon, mesialt eller distalt for lateralens midtlinje. Sannsynligheten for selvkorreksjon er større dersom hjørnetannens krone ikke har krysset midtlinjen på lateralen.<sup>14</sup>*

Den vanligste behandlingsformen er å frilegge den retinerte PHM kirurgisk, og bonde en bracketbase og lenke til kronen. Tannen blir deretter ført på plass kjeveortopedisk. Dette regnes som en forutsigbar behandling, og gir som regel et godt resultat. En studie, Becker & Chaushu fra 2003, viser en suksessrate hos ungdom på 100%, og hos voksne på 70 %.<sup>23</sup>

*Fig. 2. Pasientkasus fra kjeveortoped Mark Lowey. Viser gullenke som er festet til bracket på 23.*





Kirurgisk reposisjonering, mao. en lokal autotransplantasjon, kan vurderes som behandling i enkelte tilfeller. Det er vanskelig å frilegge hjørnetenner uten å skade follikkel og periodontalmembran, og man risikerer å få pulpanekrose og/ eller ankylose. Dette er et inngrep som sjelden utføres i Norge.<sup>27</sup>

Fjernelse av PMH er en omdiskutert behandlingsform, men i tilfeller der frilegging og kjeveortopedisk behandling ikke er indikert, kan man vurdere dette for å forhindre eventuelle fremtidige problemer. Tilfeller der fjernelse kan være aktuelt er dersom PMH ligger i vanskelige skrå eller horisontale posisjoner, eller dersom det foreligger transposisjoner.<sup>15, 16</sup>

### **Hensikten med studien**

Hensikten med studien var å undersøke erupsjonen PMH og frekvensen av retensjon ved 9- og 12-års alder på OPG. I samme forbindelse var det også naturlig å undersøke hvor stort antall av pasientene som har frembrudd av PMH ved 9 års alder.

### **Materialet**

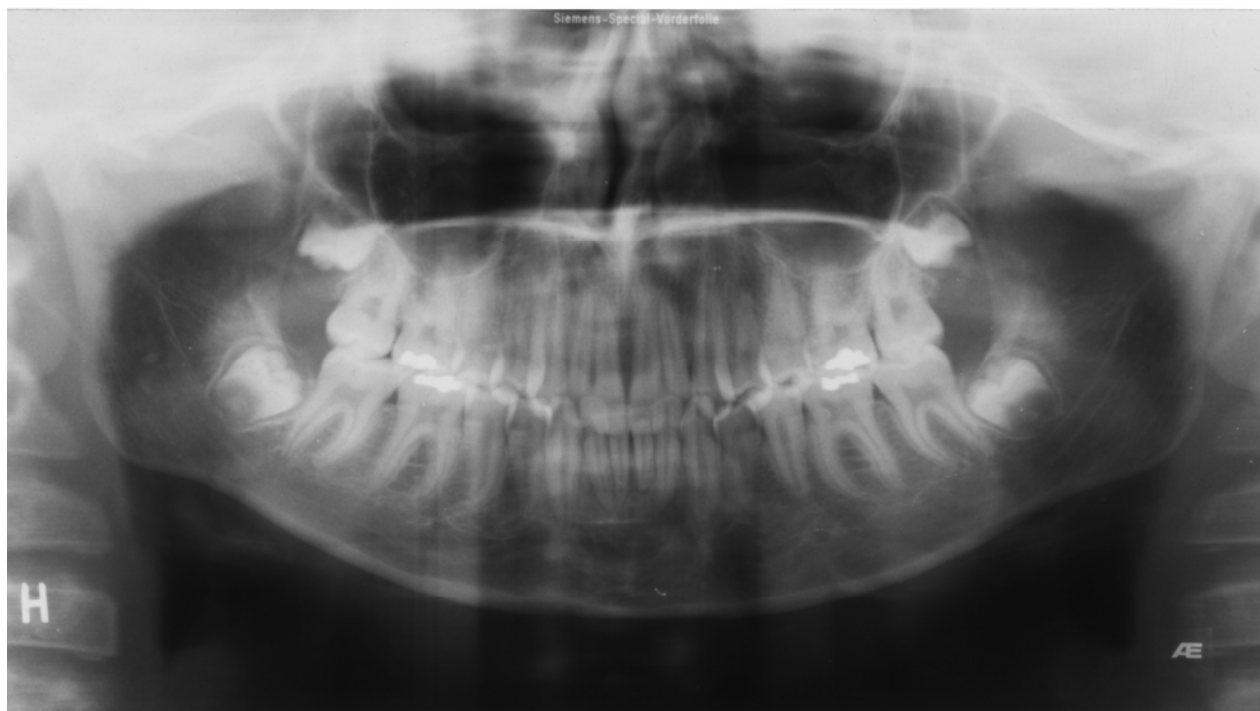Materialet som foreligger er hentet ut fra Oslo Craniofacial Growth Archives, populært omtalt som "Nittedalsmaterialet", hvor norske jenter og gutter født på 1960-tallet, ble screenet både med panoramarøntgen (heretter kalt OPG), Kefalogram, modeller og fotos, ved 6-, 9-, 12-, 15-, 18- og 21-års alder. Journalmappene inneholder en klinisk registrering av tannstatus og en vurdering av et eventuelt kjeveortopedisk behandlingsbehov.

OPG fra 100 individer av hvert kjønn fra årskullet 1966 ble analysert (n=200).

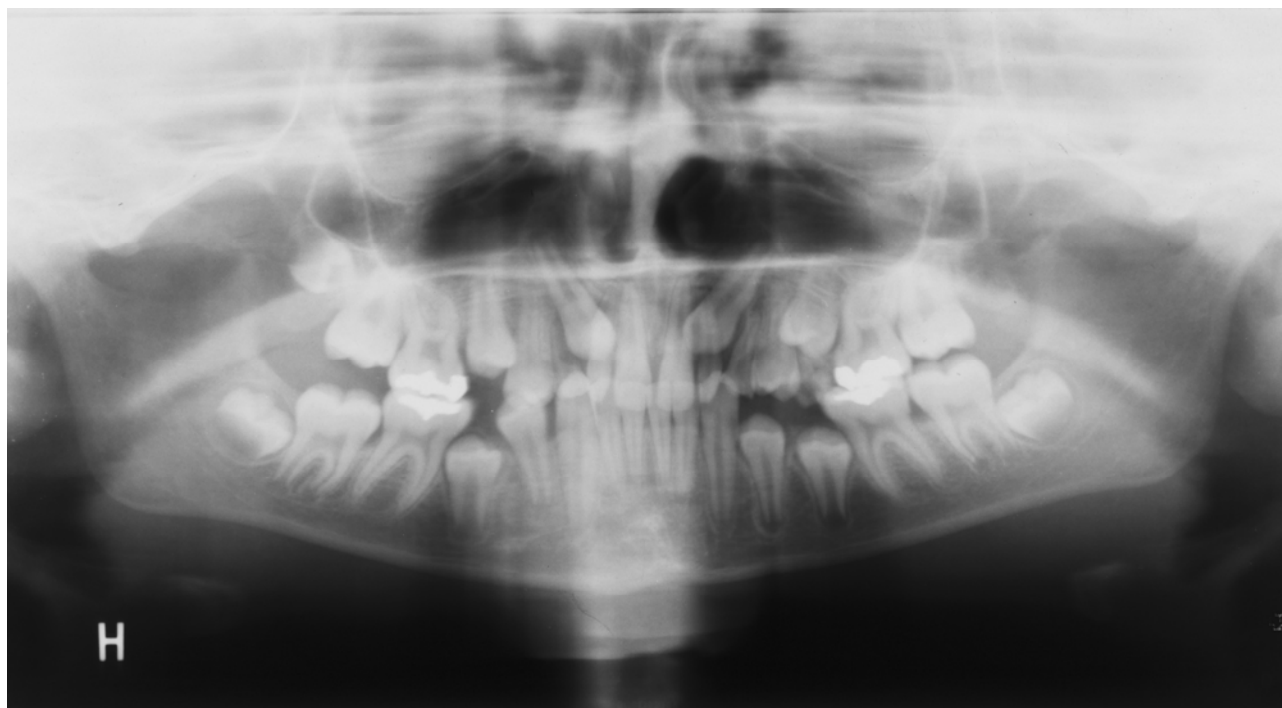
Totalt antall gutter som ble vurdert var 138, hvorav 38 ble forkastet. Blant jentene ble 28 av 128 forkastet.

Inklusjonskriteriene var at OPG, med adekvat røntgenologisk kvalitet, fra både 9 og 12 års alder skulle foreligge. Kasus med manglende OPG ved 9 og eller 12 års alder ble forkastet og dermed ekskludert fra studien. Pasientkasus som var under kjeveortopedisk behandling før OPG ved 12 års alder, ble også ekskludert fra studien. Dette for å unngå at eventuell behandling ville påvirke erupsjonen av PMH.

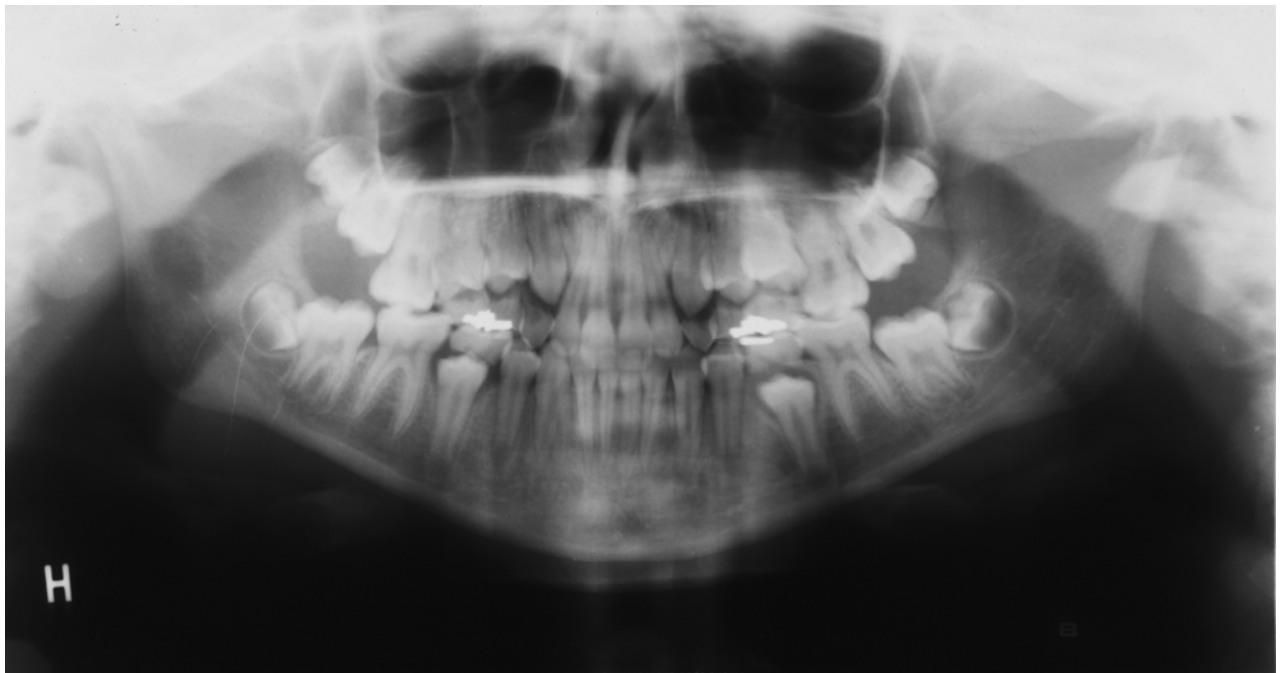
I de tilfellene der det var usikkerhet om ektopisk frembrudd ville føre til retensjon, ble dette kontrollert ved å undersøke OPG ved 15- og 18-års alder.



*Fig. 3: Normal erupsjon hos 12 år gammel pasient (gutt).*



*Fig. 4: Tydelig avvik fra normal erupsjon, 12 år gammel pasient (gutt). Kronene på 13 og 23 ligger mesialt for lateralenes midtlinjer.*



*Fig. 5: 12 år gammel jente. Det var notert i journalnotatet at 53 og 63 persisterte, og at ekstraksjon av disse førte til erupsjon av 13 og 23.*

## **Metode**

En konvensjonell lyskasse og røntgenkikkert ble benyttet til å vurdere hvert kasus' enkelte OPG, ved 9 og 12 års alder. Røntgenbildene ble vurdert av to observatører, røntgenfunn notert og kategorisert digitalt. For alle kasus ble det notert fødselsdato, hjørnetennenes frembruddsstatus ved 9 og 12 års alder. De kasus der man mistenkte retinerte hjørnetenner, både unilateralt og bilateralt, ble de i tillegg notert pasientenes initialer, samt en kort vurdering av erupsjonshinder/årsak. De to operatørers innsamlede data ble deretter vurdert mot hverandre og eventuelle uoverenstemmelser diskutert og revurdert. I tilfeller der det kunne trekkes tvil angående erupsjonsstatus, ble eventuelle OPG tatt ved 18 års alder og journalnotater også vurdert. På bakgrunn av dette ble det trukket en konklusjon, og stilt en radiologisk diagnose med henblikk på erupsjonsstatus.

## Resultater

Tabell 3: Viser for resultatet for både gutter og jenter ved henholdsvis 9 og 12-års alder:

	<b>Erupterte PMH</b>	<b>Ikke erupterte</b>
Gutter 9 år	3 %	97 %
Jenter 9 år	10 %	90 %
Gutter 12 år	96 %	4 %
Jenter 12 år	95 %	5 %

\*Ref. Øyri et Misje 2006, Tabell 1.

Av totalt 4 guttekasus med retinerte PMH, var 2 av tilfellene unilaterale og 2 bilaterale. For jentene, totalt 5 kasus med retinerte PMH, var 3 av tilfellene unilaterale og 2 bilaterale.

Resultatet for hvert enkelt kasus ble ført inn i et regneark, med frembruddstatus ved henholdsvis 9- 12- og 18-års alder. Fødselsdato på hver pasient ble også notert. Disse digitaliserte dataene foreligger i sin helhet som vedlegg 1.

## Diskusjon

For å kunne danne seg et bilde av norske 9- og 12-åringers erupsjon av 13 og 23, har vi i dette tilfellet valgt å gjøre en retrospektiv studie. En av svakhetene med en slik studie er at man i mange tilfeller ikke er i stand til å stille en korrekt diagnose. Dette beror blant annet på det faktum at ønskelige tilleggsundersøkelser av pasientene ikke er mulig, som f. eks supplerende røntgenundersøkelser eller klinisk undersøkelse. For å kunne stille en diagnose med henblikk på erupsjonsstatus hos den enkelte pasient, er det i følge litteraturen ønskelig med en kombinasjon av klinisk og røntgenologisk undersøkelse.

I en retrospektiv studie kan det fremkomme forskjellige resultater avhengig av hvordan materialet blir analysert. Observatørens nøyaktighet og evne til å gjøre en veloverveid diagnostisk vurdering er grunnleggende. Gjennomgangen av materialet baserte seg i vår studie på at to observatører uavhengig av hverandre stilte en røntgenologisk diagnose. Diagnosene ble holdt opp mot hverandre, og eventuelle uenigheter ble løst gjennom diskusjon. Dersom det forlås OPG fra 15- eller 18-års alder, ble disse benyttet til å kontrollere om erupsjon forløp som antatt ved 12-års alder. Den kjeveortopediske behandlingsjournalen tilhørende hvert kasus, ble konsultert i de tilfellene der man

ønsket å støtte opp under den radiologiske diagnosen. Plassmangel, transposisjoner og andre erupsjonshindre var i enkelte tilfeller nevnt i journalen. Ved mistanke om retinerte tenner på grunn av overnevnte årsaker, underbygget dette vår radiologiske diagnose.

Materialets størrelse (n=200), er mindre sammenliknet med liknende studier gjort i andre land. Antall pasientkasus har variert fra 384 til 10 000. Se Tabell 1. Man ser at frekvensen av retinerte PMH hos norske barn (12-åringer) er høyere, sammenliknet med frekvensene oppført i Tabell 1. Thilander og Myrberg (1973) har vurdert 5459 pasienter, og hos 2,9 % av disse så man retinerte PMH.<sup>26</sup> Dette er denne frekvensen som ligger nærmest vårt resultat, som tidligere nevnt 4,5 % retinerte PMH. Thilander og Jakobsson (1968) hadde til sammenlikning et materiale på 384 pasienter, og en frekvens på 1,8 %.<sup>4</sup> Ericson og Kurol (1986) har vurdert 505 pasienter og funnet en frekvens på 1,7 % retinerte PMH.<sup>17</sup> De tre overnevnte studiene er svenske, og det vil være naturlig å sammenlikne en liknende norsk studie med disse. Dette beror blant annet på det nære slektsskapet mellom disse to landene historisk sett. Man har grunn til å tro at en norsk og svensk populasjon vil kunne være like genetisk sett, og i det henseende også ha mange av de samme kjeveortopediske problemstillingene.

Det er sannsynlig at det er ulike definisjoner på hvilke tenner som klassifiseres som retinerte PMH i de ulike studiene (Tabell 1). Vi kan derfor ikke utelukke at dette har en innvirkning på de respektive studienes resultater i forhold til frekvens av retinerte PMH. I følge Ericson og Kurol (1988) regner man med en høy grad av selvkorreksjon av PMH, når persisterende primære hjørnetenner fjernes<sup>14</sup>. Hvis man derimot velger å klassifisere disse PMH som retinerte, vil dette kunne føre til en høyere registrert frekvens.

I Nittedalsmaterialet ble flest mulig diagnostiserte malokklusjoner ikke behandlet før etter 12-års alder. De kasus som fikk kjeveortopedisk behandling ble deretter ekskludert fra studien. Det kan tenkes at man i andre studier har fjernet behandlingstrengende kasus tidligere, og at man derfor har fått en samling individer med færre malokklusjoner ved 12-års alder. Hvis dette er tilfelle, vil man naturlig nok forvente å se en lavere frekvens av blant annet retinerte PMH.

Nittedalsmaterialet ble innsamlet fra individer bosatt i Nittedal på 1960- og 70-tallet. Befolkningstallet i Nittedal var i 1970 på rundt 10 000 (SSB). Det er sannsynlig at denne befolkningsgruppen er relativt homogen med tanke på etnisitet, og at man derfor har en stor

genetisk likhet. I de overnevnte studier (Tabell 1) har man gjennomgått et større pasientmateriale (n=384-10000), og det er naturlig å anta at disse befolkningsgruppene vil være mer heterogene. Disse betraktningene kan være med på å forklare variasjonen i frekvens av retinerte PMH i de ulike studiene.

I kasus med persisterende maxillære melkehjørnetenner og ikke frembrudte PMH, valgte vi å ikke definere de nevnte PMH som retinerte, så fremt det ikke forelå andre sannsynlige erupsjonshinder, plassmangel eller transposisjoner. Dette beror blant annet på at pasientenes alder på tidspunktet for OPG varierer. Dersom det forelå OPG fra 15- eller 18-års alder, undersøkte vi disse for å sjekke om PMH erupterte. Som tidligere nevnt er gjennomsnittlig frembruddstid for PMH 12,3 år og 13,1 år for henholdsvis jenter og gutter<sup>2</sup>. Det forventes derfor at en del av disse ikke-erupterte PMH vil eruptere som normalt, etter fysiologisk felling av melkehjørnetennene.<sup>17</sup> I noen kasus ble også persisterende melkehjørnetenner ekstrahert, noe som førte til erupsjon av PMH. Dette var notert i journalen.

I forhold til normalt erupsjonstidspunkt av PMH, 12.3 år for jenter og 13.1 år for gutter<sup>2</sup>, så man at jentene var tidligere enn guttene. Henholdsvis 10% og 3 % hadde fullt erupterte PMH ved OPG tatt ved 9 års alder. Dette samsvarer med det faktum at jenter generelt sett har tidligere erupsjon av tenner i forhold til gutter.

Vi fant at frekvensen av retinerte PMH av var noe høyere for jentene (5%) sammenliknet med guttene (4%). Denne kjønnsmessige forskjellen samsvarer med resultater fra andre studier, se Tabell 1. I 3 av disse studiene ble det rapportert om høyere forekomst av retinerte PMH hos jenter enn hos gutter.

## **Konklusjon**

Basert på det innsamlede datamaterialet fra Oslo Craniofacial Growth Archives, har vi funnet en frekvens av retinerte maxillære hjørnetenner på 4,5 % hos norske 12-åringer. Som forventet så vi en kjønnsmessig forskjell, der frekvensen hos jentene lå noe høyere sammenliknet med guttene, henholdsvis 5 og 4 % (Tabell 3). På bakgrunn av disse tallene kan vi ikke utelukke at norske barn har en høyere frekvens av retinerte PMH sammenliknet med andre land, se Tabell 1.

Selv om materialet var basert på færre individer enn andre studier, gir det en indikasjon på at hvordan erupsjonen av PMH er hos norske barn. Det kan på bakgrunn av resultatene være grunn til å tro at disse har høyere forekomst av retinerte PMH enn jevnaldrene barn i andre land. For å kunne få en mer presis vurdering av erupsjon av PMH hos norske 9- og 12-åringer, hadde det vært ønskelig å følge opp med en longitudinell studie av en gruppe barn der klinisk undersøkelse inngikk i tillegg til OPG.

For de som har ansvaret for undersøkelse av skolebarn, er det viktig å være klar over forekomsten av ektopisk frembrudd av de maxillære hjørnetennene. I en skoleklasse på rundt 30 elever vil det være minst ett barn som har atypisk frembrudd av PMH.

## **Takk til**

Vi vil takke vår veileder professor Bjørn Øgaard for god hjelp med arbeidet. Takk til kjeveortoped Mark Lowey for lån av bilder, og til spes. kand. i kjeveortopedi Tonje Myklebust for hjelp med scanning av OPG.

## Referanser

1. Nyström M, Peck L. The period between exfoliation of primary teeth and the emergence of successors. *Eur J Orthod* 1989;**11**:47-51.
2. Hurme VO.. Ranges of normalcy in eruption of permanent teeth. *ASDC J Dent Child* 1949;**16**:11-15.
3. Hägg U, Taranger J. Timing of tooth emergence. A prospective longitudinal study of Swedish urban children from birth to 18 years. *Swed Dent J* 1986;**10**:195-206.
4. Thilander B, Jakobsson SO. Local factors in impaction of maxillary canines. *Acta Odontol Scand* 1968; **26**:145-168.
5. Dachi SF, Howell FV. Exodontia. A survey of 3,874 routine full-mouth radiographs II. A study of impacted teeth. *Oral Surg Oral Med Oral Pathol* 1961;**14**:1165-1169.
6. Grover PS, Lorton L. The incidence of unerupted permanent teeth and related clinical cases. *Oral Surg Oral Med Oral Pathol* 1985;**59**:420-425.
7. Kurol J, Ericson S, Andreasen JO. The impacted maxillary canine. In: Andreasen JO (eds) *Textbook and color atlas of tooth impactions*, Munksgaard 1997:128.
8. Rayne J. The unerupted maxillary canine. *Dent Pract Dent Rec* 1969;**19**:194-204.
9. Bass TB. Observations on the misplaced upper canine tooth. *Dent Pract Dent Rec* 1967;**18**:25-33.
10. Bishara SE. Impacted maxillary canines: a review. *Am J Orthod Dentofacial Orthop* 1992;**101**:159-171.
11. Richardson A, McKay C. Delayed eruption of maxillary canine teeth. Part I-Aetiology and diagnosis. *Proc Br Paedod Soc* 1982;**12**:15-25.



12. Zilberman Y, Cohen B, Becker A. Familial trends in palatinal canines, anomalous lateral incisors, and related phenomena. *Eur J Orthod* 1990;**12**:135-139.
13. Andreasen JO. Injuries to developing teeth. In: Andreasen JO (eds) *Textbook and Color Atlas of Traumatic Injuries to the teeth*. Munksgaard 1994:457-495.
14. Ericson S, Kurol J. Early treatment of palatally erupting maxillary canines by extraction of the primary canines. *Eur J Orthod* 1988;**10**:283-295.
15. Richardson A, McKay C. Delayed eruption of maxillary canine teeth. Part 2 – Treatment. *Proc Br Paedod Soc* 1983;**13**:13-23.
16. Ferguson JW. Management of the unerupted maxillary canine. *Br Dent J* 1990;**169**:11-17.
17. Ericson S, Kurol J. Radiographic assessment of maxillary canine eruption in children with clinical signs of eruption disturbances. *Eur J Orthod* 1986;**8**:133-140.
18. Ericson S, Kurol J. Longitudinal study and analysis of clinical supervision of maxillary canine eruption. *Community Dent Oral Epidemiol* 1986;**14**:172-176.
19. Kurol J, Ericson S, Andreasen JO. The impacted maxillary canine. In: Andreasen JO (eds) *Textbook and color atlas of tooth impactions*, Munksgaard 1997:141-145.
20. Ericson S, Kurol J. Incisor resorption caused by maxillary cuspids. A radiographic study. *Angle Orthod* 1987;**57**:332-346.
21. Ericson S, Kurol J. Radiographic examination of ectopically erupting maxillary canines. *Am J Orthod Dentofac Orthop* 1987;**91**:483-492.
22. Ericson S, Kurol J. Resorption of incisors after ectopic eruption of maxillary canines: A CT study. *Angle Orthod* 2000;**70**:415-423.

23. Becker A, Chaushu S. Success rate and duration of orthodontic treatment for adult patients with palatally impacted maxillary canines. *Am J Orthod Dentofac Orthop* 2003;**124**:509-514.
24. Shapira Y, Kuflinec MN. Early diagnosis and interception of potential maxillary canine impaction. *J Am Dent Assoc* 1998;**129**:1450-1454.
25. Bector KB, Steiniche K, Kjaer I. Association between ectopic eruption of maxillary canines and first molars. *Eur J Orthod* 2005;**27**:186-189.
26. Thilander B, Myrberg N. The prevalence of malocclusion in Swedish Schoolchildren. *Scand J Dent Res* 1973;**81**:12-20.
27. Rud J. Transplantation of canines. *Tandlægebladet* 1985;**11**:399-413.

**Internettadresser:**

[www.pubmed.com](http://www.pubmed.com)

[www.ssb.no](http://www.ssb.no)

[www.google.com](http://www.google.com)