



# **KALSIFISERT AORTASTENOSE**

**EN PRESENTASJON AV SYKDOMMEN  
OG AV EN NY BEHANDLINGS ALTERNATIV:  
PERKUTAN KLAFFE IMPLANTASJON**

**VEILEDER : Professor INGVAR JARLE VAAGE**

**Kirurgisk klinikk - Ullevål universitetssykehus**

**GREGORY HAUTOIS**

Vår 2008

# INNHALDSFORTEGNELSE

ABSTRACT .....	4
1. AORTAKLAFFEN .....	5
1.1 ANATOMI .....	5
1.2 ÅRSAKER TIL AORTA STENOSE .....	5
1.2.1 Kalsifisert aortastenose.....	5
1.2.2 Revmatisk feber.....	6
1.2.3 Kongenital aortastenose.....	6
1.3 KRITERIER FOR GRAD AV AORTASTENOSE .....	6
2. KALSIFISERT AORTASTENOSE.....	7
2.1 EPIDEMIOLOGI .....	7
2.2 RISIKOFAKTORER.....	7
2.3 PATOGENESE .....	8
2.3.1 Utvikling av stenosen .....	8
2.3.2 Adaptasjon av venstre ventrikkelen.....	9
2.4 KLINISK BILDE .....	9
2.4.1 Symptomer .....	9
2.4.2 Klinisk undersøkelse .....	11
2.4.2.1 Hjerterauskultasjon .....	11
2.4.2.2 Palpasjon .....	11
2.4.2.3 Andre undersøkelser .....	11
2.5 TILLEGGSSUNDERSØKELSER.....	11
2.5.1 EKG.....	11
2.5.2 Røntgen cor .....	12
2.5.3 Ekkokardiografi-Doppler .....	12
2.5.4 Dobutamin stress-ekkokardiografi .....	13
2.5.5 Arbeids-EKG.....	13
2.5.6 Koronar angiografo-hjerte katetersering .....	14
2.6 BEHANDLING.....	14
2.6.1 Medikamentell behandling .....	14
2.6.2 Kirurgisk klaffe utskifting .....	14

2.6.3	Baloong valvuloplasti.....	15
2.7	PROGNOSE.....	15
3	PERKUTAN AORTAKLAFJE IMPLANTASJON.....	16
3.1	HISTORIKK .....	17
3.2	16. APRIL 2002: FØRSTE PERKUTAN IMPLANTASJON AV EN AORTAKLAFJE HOS ET MENNESKE .....	18
3.3	PVR I 2007.....	20
3.4	FORELØPIGE RESULTATER.....	26
	KONKLUSJON .....	28
	LITTERATUR .....	29

## **ABSTRACT**

Aortic stenosis is the most common acquired valvular disease in the western countries. An older population results in an increased prevalence of calcific aortic stenosis and this pathology is becoming a more important health problem.

It is important that we know the basics of this disease and are updated about developments of its treatment. The aim of my work was to present information about calcific aortic stenosis in order to make a simple, but updated presentation of this disease, aiming towards students and to non-cardiology specialized doctors.

The most effective treatment for patients with severe aortic stenosis today is surgery. However, the most seriously ill patients may not be accepted for surgery. Therefore the second aim of this work was to present a new alternative treatment for patients previously regarded to be inoperable, the percutaneous valve replacement. With the collaboration of one of the pioneer of this new technique, Pr Alain Cribier from the University Hospital Charles Nicolle in Rouen, France, the development of the percutaneous valve replacement is presented including the first midterm results.

# 1. AORTAKLAFFEN

## 1.1 ANATOMI

Hjertet er et kjegleformet, hult muskelorgan som består av fire hulrom, et venstre og et høyre forkammer (atrium) og et venstre og et høyre hjertekammer (ventrikkel). Atriene og ventriklene skilles av en bindevevs plate (kollagen fibrer) som består av fire bindevevsringer forbundet med hverandre, anulus fibrosus. To av bindevevsringene utgjør de atrioventrikulæråpningene, mens de to andre danner åpningene mellom ventriklene og de store arteriene. Ved alle disse åpningene finnes det en klaffe som hindrer at blodet strømmer tilbake i feil retning. Klaffene består generelt av folder av endokardiet som inneholder en sentral plate av kollagen fibrer (fibrosa) i kontinuitet med bindevevsringens kollagen fibrer.

Åpningen mellom venstre ventrikkel og aorta er sirkulær med en omkrets på ca 65 til 70 mm slik at aorta arealet hos en voksen person normalt er 3-4 cm<sup>2</sup>. Under diastolen er denne åpningen lukket av en klaffe: Aortaklaffen, som består av tre halvmåneformede klaffer som av den grunn kalles semilunarklaffene (lat. semi- halv, lunar- måne), valvulae semilunaris, og hindrer at blodet strømmer tilbake til venstre ventrikkelen under diastolen.

Semilunarklaffenes frie rand er fortykket, særlig i den sentrale delen, noe som danner nodulus fibrosus eller Arantius nodulus. Denne fortykkelsen gir klaffene stabilitet slik at de ikke vrenger seg under diastolen og sørger for at også den sentrale delen av aortaklaffen er fullstendig lukket i diastolen..

Overfor hver semilunarklaffe viser aorta en dilatasjon som betegnes sinus aortae eller sinus valsalvae. Sinusen hindrer at klaffene kleber seg til aortaveggen under systolen. Høyre koronar arterien (a. coronaria dextra) utløper fra sinus aortae dextra (dvs overfor valvula semilunaris dextra) og venstre koronar arterien (a. coronaria sinistra) fra sinus aortae sinistra (overfor valvula semilunaris sinistra).

## 1.2 ÅRSAKER TIL AORTA STENOSE

Aorta stenose er den vanligste av alle klaffesykdommer [1].

### 1.2.1 Kalsifisert aortastenose

Også kalt degenerativ aortastenose, men i dag har mange studier kunnet vise at det dreier seg om en aktiv prosess som viser mange likheter med aterosklerose og fører til kalsifisering av semilunarklaffene heller enn en ren degenerativ prosess.

Denne etiologien forklarer opp til 80 % av alle aortastenoser i de vestlige land [1] og er den klar hyppigste årsak hos eldre mennesker.

## 1.2.2 Revmatisk feber

Revmatisk feber er i de vestlige land en årsak som blir sjeldnere i dag. Aortastenosen karakteriseres av en fusjon av klaffekommissurene etterfulgt av sekundær kalsifikasjoner og er som regel assosiert med andre valvulopatier, særlig da mitral stenose.

Pasientene er unge voksne eller i middelalder.

## 1.2.3 Kongenital aortastenose

### 1.2.3.1 *Bikuspidal aortaklaff*

Finnes hos 1-2 % av befolkningen og er den vanligste medfødt hjerte misdannelse [2]. Kan føre til dilatasjon av aorta og eventuelt av aortaklaff kalsifiseringer.

Hyppigste årsak til aortastenose hos unge voksne og middelaldrende.

### 1.2.3.2 *Subvalvulær aortastenose*

En sjelden tilstand som er oftest forårsaket av en membran som dannes i venstre ventrikkels utløpskammer, eller ved hypertrofisk kardiomyopati.

### 1.2.3.3 *Supravalvulær aortastenose*

Er også veldig sjelden tilstand. Den sees som regel som en del av Williams-Beurens syndrom.

## 1.3 KRITERIER FOR GRAD AV AORTASTENOSE

Indikator	Lett	Moderat	Alvorlig
<i>Maks. Strømningshastighet (m/s)</i>	Under 3,0	3,0 – 4,0	Over 4,0
<i>Trykkgradient (mmHg)</i>	Under 25	25 – 40	Over 40
<i>Aortaklaff areal (cm<sup>2</sup>)</i>	Over 1,5	1,0 – 1,5	Under 1,0
<i>Indeksert a.k.a (cm<sup>2</sup>/m<sup>2</sup>)</i>			Under 0,6

ACC/AHA 2006 guidelines for the management of patients with valvular heart disease [3]

## **2. KALSIFISERT AORTASTENOSE**

### **2.1 EPIDEMIOLOGI**

Kalsifisert (degenerativ) aortastenose er den vanligste ervervede klaffesykdom i den vestlige verden [1].

Aortaklaffsklerose kan ved ekkokardiografi påvises hos 26 % av alle over 65 år og hos 37 % av de eldre over 75 år. Av de vil opptil 16 % ha utviklet hemodynamisk signifikant aortastenose etter 7-8 år [4,5].

Moderat til høy grad av kalsifisering av aortaklaffen kan påvises ved ekkokardiografi hos opptil 53 % i aldersgruppen 55 til 86 år, med økende prevalens med økende alder [6].

I aldersgruppen 75 til 86 år er prevalensen for hemodynamisk signifikant kalsifisert aortastenose 4,8 % mens prevalensen for kritisk kalsifisert aortastenose (aortaklaff areal  $\leq 0,8$  cm<sup>2</sup>) er 2,9 % [6].

Prevalensen for kalsifisert aortastenose øker med alderen (sjelden før 70 år og skyldes da som regel bikuspidal aortaklaffe) og er høyere for menn enn for kvinner.

En aldrende befolkning gjør at denne tilstanden er blitt til et signifikant helseproblem hos eldre mennesker.

### **2.2 RISIKOFAKTORER**

#### **- ALDER**

Prevalensen for kalsifisert aortastenose øker med alderen og for pasienter over 65 år doubler risikoen for hver dekade som går [4].

#### **- BIKUSPIDAL AORTAKLAFTE**

Bikuspidal aortaklaffe er en veldig viktig årsak til kalsifisert aortastenose [7] og hos disse pasientene er sykdoms progresjonen mye raskere slik at sykdommen utvikler seg tidligere enn hos pasienter med trikuspidal aortaklaffe [8].

Derfor er bikuspidal aorta klaffe hoved årsaken til aortastenose hos de under 70 år.

#### **- KJØNN**

Menn har en dobbelt så stor risiko for å utvikle aortastenose en kvinner [4, 9].

#### **- RØYKING**

Røyking øker signifikant risikoen for aortastenose [4, 9] og 24 % røyker daglig i Norge (KILDE :[www.ssb.no](http://www.ssb.no))

- DIABETES MELLITUS

Diabetes dobblar risikoen hos de over 60 år [10] og risikoen er enda høyere ved samtidig hyperkolesterolemi [11].

- HYPERTENSJON

Øker risikoen med 20 % [4]

- HYPERLIPIDEMI

Forhøyet LDL- og lipoprotein (a)- verdier øker risiko for aortastenose [4, 11] og forhøyet serum-kolesterol verdi kan dobble utviklingens hastigheten av stenosen [13]. Det er en spesielt økt risiko hos de med homozygot familiær hyperkolesterolemi [14].

- ARV

[15]

## 2.3 PATOGENESE

### 2.3.1 Utvikling av stenosen

Initialt ved kalsifisert aortastenose sees en fortykkelse av den aortiske delen av sigmoidvalvene men som likevel bevarer normal bevegelighet. Denne prosessen betegnes aortasklerose og har mange likheter med aterosklerose i det den karakteriseres av lipoprotein deponering og kronisk inflammasjonsprosess. Patogenesen består i en kompleks mekanisme, og er ikke helt kjent i sin totalitet enda.

Grunnen til at lesjonene har en tendens til å utvikle seg fra den aortiske siden av semilunar klaffene er at denne delen av seilene er, på grunn av både turbulenser og mekaniske spenninger, disponert for endoteliale skader.

Etterhvert vil lipoproteiner deponeres subendotelialt i den ekstracellulære matriksen der LDL og andre lipoproteiner binder seg bl.a. til proteoglykaner og dermed isoleres fra plasmatiske antioksydanter og oksyderes lett. Dette initierer en inflammatorisk reaksjon ved at det rekrutteres sirkulerende monocytter og lymfocytter. Monocytene differensieres til makrofager som blir til skumceller etterhvert som oksyderte lipoproteiner akkumuleres i dem.

T-lymfocytene og skumcellene sekreterer mange forskjellige cytokiner som virker både pro-inflammatorisk og pro-apoptotisk med som konsekvens:

- Aktivisering av endotelcellene til økt ekspresjon av adhesjonsmolekyler noe som øker ytterligere rekrutteringsprosessen.
- Apoptose av både glattmuskelceller, lymfocytter og skumceller slik at apoptotisk avfall akkumuleres, særlig lipider, og klaffene fortykkes.
- Aktivisering av fibroblastene i fibrosa til proliferasjon samt en økning i produksjonen av lokalfaktorer, noe som fører til vevsremodellering.
- Enkelte fibroblaster differensieres til myofibroblaster og deretter til osteoblastiske celler slik at det dannes kalsium noder og det initieres en benvevdannelsesprosess



Etterhvert som kalsifikasjonen progredierer vil semilunar klaffene miste sin elastisitet og bevegelighet slik at aortaklaffen blir stenosert.

### **2.3.2 Adaptasjon av venstre ventrikkelen**

Stenosen fører til at blodejeksjonen blir hindret slik at blodstrømningshastigheten gjennom aortaklaffen øker og trykket minker (Venturi-effekten). Derfor vil trykkgradienten i systolen mellom venstre ventrikkel og aorta øke slik at konsekvensen for venstre ventrikkelen er økt afterload. Siden stenosen utvikler seg gradvis over mange år vil venstre ventrikkel (i hvert fall en tid) kunne kompensere ved å øke myokardtykkelsen slik at veggensjonen vedlikeholdes og slagvolumet forblir nærmest uendret. Dette kalles for konsentrisk venstre ventrikkel hypertrofi.

En slik trykkgradient gjennom aortaklaffen kan derfor eksistere i flere år uten at slagvolumet påvirkes eller venstre ventrikkelen dilateres. Hjertets systoliske funksjon er da vedlikeholdt tross stenosen.

Men:

- Etterhvert vil hjertets diastoliske funksjon svekkes. Hypertrofien forårsaker en reduksjon av venstre ventrikkels compliance noe som medfører at den diastoliske fylningen vanskeliggjøres slik at trykk økningen vil forplante seg bakover til venstre atriet og videre til lungekapillærene.
- Etterhvert som stenosen utvikler seg vil slagvolumet, som for øvrig fortsatt er normal i hvile, ikke kunne økes ved økt behov som for eksempel ved fysisk aktivitet.

## **AFTERLOAD MISMATCH**

Etterhvert som venstre ventrikkel hypertrofieres vil sarkomerene strekke seg til de når et maksimum. Ytterligere afterload økning vil ikke kunne kompenseres lenger slik at også den systoliske funksjon gradvis svekkes og ejeksjons fraksjonen reduseres.

Når ikke venstre ventrikkel lenger kan opprettholde normal slagvolum snakker man om afterload mismatch.

I de fleste tilfeller er denne systoliske dysfunksjonen reversibel ved behandling og fjerning av stenosen men med tiden vil det ubehandlet kunne danne seg delvis irreversible fibroser i myokardiet.

## **2.4 KLINISK BILDE**

### **2.4.1 Symptomer**

En forsnevring av aortaklaffen kan, selv om den er betydelig, forbli asymptomatisk veldig lenge. Dette kan delvis forklares av at det skal en høy grad av stenose til at pasienter skal merke noe symptomer (i tillegg finnes det mange individuelle variasjoner), særlig hos pasienter som for de aller fleste er over 70 år og har allerede redusert deres fysiske aktivitet

nivå. Et annet problem er at pasienter forklarer gjerne de tidlige symptomer med at deres toleranse for anstrengelser er redusert på grunn av aldringen, eller andre plager (for eksempel leddplager) slik at diagnose tidspunktet kan her også forskyves i tid.

Etterhvert som tilstanden progredierer vil de fleste få uttalte symptomer, først ved anstrengelse, deretter også i hvile.

Kardinal symptomene ved aorta stenose er:

### 1) Angina pectoris

Anstrengelses utløste brystmerter sees hos 75 % av pasienter med alvorlig aortastenose, og av de har under halvparten en assosiert koronar lidelse [16]. 30 – 40 % av pasientene med alvorlig aortastenose og uten underliggende koronar lidelse får angina pectoris [17].

Utenom en koronar årsak forklares angina pectoris hos aortastenose pasienter av venstre ventrikkel hypertrofien som fører til en redusert koronar gjennomstrømnings kapasitet med som følge myokard iskemier, særlig i de subendokardielle lag [17].

Diff. Diagn.: koronar aterosklerotisk lidelse.

### 2) Svimmelhet/Synkope

Utløses særlig ved anstrengelse og sees hos 15 – 25 % av pasientene med alvorlig aortastenose.

Hovedårsaken er en sviktende adaptasjon av slagvolumet som svar på anstrengelse slik at, grunnet stenosen, kan ikke den økes (i tillegg til at de foreligger en perifer kardilatasjon ved anstrengelse) og hjerneperfusjonen svikter.

Andre mulige årsaker: AV-blokk (kan for eksempel oppstå når kalsifikasjonene når septumet) og bruk av vasodilatoriske medikamenter (særlig ACE-hemmer, Ca<sup>+</sup> antagonist).

I de sjeldne tilfeller svimmelhet eller synkope viser seg i hvile kan disse skyldes ventrikulære rytme forstyrrelser når myokardcellenes struktur og elektrofysiologiske egenskaper endres grunnet ventrikkel hypertrofien.

Diff. Diagn.: TIA, Karotisstenose.

### 3) Dyspnoe

Denne symptomen oppstår sent i forløpet når den diastoliske funksjonen har vært svekket en tid og trykkøkningen har forplantet seg bakover til lungekapillærene slik at det oppstår lungestuvning eller lungeødem. Dyspnoe kommer først under anstrengelse men videre forverres den ved liggstilling og nattedyspnoe er da en tegn på økt alvorlighet.

## **2.4.2 Klinisk undersøkelse**

### **2.4.2.1 Hjerterauskultasjon**

Første hjertetone kan være svekket.

Bilyd: Det høres en ru systolisk ejsjonspreget bilyd (typisk crescendo-decrescendo lyd), grad 1-4, med punctum maximale over aortaostiet eller over øvre venstre sternal rand og med utstråling over halskarene (særlig h. karotis art.) og den kan noen ganger også stråle ut mot apex. Mot slutten av systolen faller strømningshastigheten slik at bilyden forsvinner før andre hjertetone som er til stede. Ved mer uttalt stenose vil også 2. hjertetone svekkes eller være utslukket.

Så lenge slagvolumet er bevart vil bilydens intensitet være noe proporsjonal med graden av stenosen. Men ved low flow aortastenose kan det ikke alltid høres noe bilyd fordi venstre ventrikkels systoliske funksjon er svekket og strømningshastigheten gjennom aortaklaffen blir lav.

### **2.4.2.2 Palpasjon**

Utrykket iktus cordis som tegn på venstre ventrikkel hypertrofi.

Svekket og/eller forsinket puls i karotis arteriene (pulsus parvus et tardus) er en annen viktig tegn på alvorlig aortastenose [18].

Ved uttalte tilfeller kan fremissement palperes over øvre høyre sternal rand.

### **2.4.2.3 Andre undersøkelser**

Pasientene undersøkes med tanke på:

- Tegn på venstresidig og eventuelt høyresidig hjertesvikt.
- Andre valvulopatii.
- Perifer karsykdommer (høy risiko for aterosklerotiske prosesser andre steder).
- Hypertensjon.

## **2.5 TILLEGGSSUNDERSØKELSER**

### **2.5.1 EKG**

Denne undersøkelsen har lav sensitivitet.

Man ser etter:

- tegn på venstre ventrikkel hypertrofi, men det forekommer sent i forløpet og selv om det foreligger finnes det andre mulige årsaker.
- AV-blokk.

Eventuelt kan det utføres 24t-EKG på utkikk etter ventrikkulære rytme forstyrrelser.

### 2.5.2 Røntgen cor

Hjertet er lenge i normal størrelse (eventuelt lett forstørret) fordi her dreier det seg om en konsentrisk hypertrofi og ikke en dilatasjon, som kan oppstå, men da sent i forløpet.

Tegn som bred aortarot og påvisning av kalsifiseringer i aortaklaffen (særlig i sidebilder) er sensitive tegn.

### 2.5.3 Ekkokardiografi-Doppler

Er den mest valide undersøkelse ved mistanke om aortastenose. Den bekrefter diagnosen og gir svar på alvorlighetsgraden ved at man kan evaluere:

- Graden av kalsifisering av aortaklaffen

Man får en direkte visualisering av aortaklaffen som ofte vil, ved kalsifikasjoner, få en "kuppel form". Det måles avstanden mellom semilunarklaffene under systolen og en avstand lik eller over 1 cm tyder som regel på at det ikke foreligger noen betydelig stenose, lik eller under 0,5 cm tyder på en alvorlig stenose mens en avstand mellom 0,5 og 1 cm er mere usikkert siden det kan være vanskelig å skille mellom en aortastenose eller en aortasklerose.

- Trykkgradienten mellom aorta og venstre ventrikkel og klaffearealet ved Doppler

Trykkgradienten ( $\Delta P$ ) måles indirekte ved at man måler den maksimale strømningshastigheten ( $V_2$ ) som nås i systolen umiddelbart etter klaffe åpningen og bruker den forenklet Bernoulli loven der:

$$\Delta P = 4V_2^2 \quad (\text{mmHg})$$

Men trykkgradienten er ikke et entydig uttrykk for stenosens alvorlighetsgrad (low flow aortastenose gir lite gradient siden hastigheten er redusert pga lav slagvolum)

Aortaklaffens areal ( $A_2$ ) karakteriserer nærmere alvorlighetsgraden (se side 6). Den måles indirekte ved hjelp av kontinuitets likningen:

$$A_2 = \frac{A_1 \times V_1}{V_2} \quad (\text{cm}^2)$$

Der  $A_1$  og  $V_1$  er hhv arealet og maksimale strømningshastighet i ventrikkelens utløpskammer.

- Utslag på venstre ventrikkel

Man kan direkte måle ventrikkelens veggykkelse, ejeksjonsfraksjonen (EF) og vurdere kavitetens størrelse. Ved konsentrisk hypertrofi vil ventrikkelveggen være fortykket, normal EF og kaviteten liten. Sent i forløpet ved dekompensert aortastenose vil man kunne påvise en dilatert kavitet, normal eller lett økt veggykkelse og redusert EF, såkalt low flow aortastenose i terminalstadium.

*Transøsofagal ekkokardiografi: Har begrenset indikasjon men kan gjøres der transtorakal ekkokardiografi ikke gir resultater nok eller resultater uforenlig med den kliniske bilde (den utføres faktisk hos ca 8-9 % av pasientene [1]).*

### **2.5.4 Dobutamin stress-ekkokardiografi**

Dobutamin er en adrenerg- og dopaminerg agent med kraftig positiv inotrop effekt.

Denne testen anvendes til pasienter med alvorlig aortastenose ( $\leq 1 \text{ cm}^2$ ) men med lav slagvolum (EF  $\leq 40 \%$ ) og lav trykkgradient ( $\leq 40 \text{ mmHg}$ ) fordi det er da vanskelig å skille mellom a) pasienter med alvorlig aortastenose og afterload mismatch og b) pasienter med primær kardiomyopati (som årsak til lav slagvolum og lav trykkgradient) og assosiert mild/moderat aortastenose (aortaklaff arealet er hos disse pasientene lav men dette er da pga hjertets lave kontraksjonskraft som gir lite trykkøkning slik at klaffen ikke åpner seg fullstendig) [19].

Dobutamin øker hjertets pumpefunksjon slik at:

- Hos gruppe a) vil ikke hjertets kraft økningen kunne åpne ytterligere den stenoserte aortaklaff slik at klaffe arealet øker ikke (eller veldig lite) mens trykkgradienten blir høyere.
- Hos gruppe b) vil derimot aortaklaffen åpne seg bedre som følge av høyere kontraksjonskraft slik at klaffe arealet øker mens trykkgradienten øker mindre.

Dobutamin stress-ekkokardiografi er også anvendt som en preoperativ vurdering hos "gruppe a) pasientene":

- Pasientene som får økt hjertets kontraktilitet med dobutamin har en myokardial kontraktil reserve.
- Pasientene som ikke får bedring av pumpefunksjonen selv med dobutamin har ingen myokardial kontraktil reserve.

Pasientene uten myokardial kontraktil reserve har en betydelig høyere mortalitet under operasjon, derfor er dobutamin stress-ekkokardiografi en viktig preoperativ undersøkelse hos pasienter med low flow/low gradient aortastenose [19].

### **2.5.5 Arbeids-EKG**

**Bare indisert hos asymptotiske pasienter!**

Målet er å oppdage falske asymptotiske pasienter. Belastningstesten betegnes som positiv når [20]:

- EKG viser ST-depresjon  $\geq 2 \text{ mm}$  eller alvorlig ventrikulær arrytm,
- ved innsettelse av symptomer (ang. pectoris, dyspnoe, svimmelhet eller nærsynkope),
- når ikke blodtrykket kan heve seg med mer enn 20 mmHg.

Asymptomatiske pasienter med moderat til alvorlig aortastenose og som får positiv test har en tre- til firedoblet risiko for utvikling av spontane symptomer (som er en indikasjon for kirurgisk behandling) innen ett år. Risikoen kan faktisk være opp til 7-8 ganger høyere hos de med aortaklaff areal  $\leq 0,7 \text{ cm}^2$  og hos disse er 16 mnd-overlevelse lik 50 % [21,22].

Denne undersøkelsen er trygg hos asymptotiske pasienter [21] men skal likevel utføres under tilsyn av erfaren medisiner [3].

### **2.5.6 Koronar angiografo-hjerte katetersering**

Hjertekateterisering utføres i de tilfeller der ekkokardiografi eller eventuelle andre non-invasive undersøkelser ikke gir klar resultat eller resultat som fortsatt er upassende med den kliniske bilde [3]. Ved denne teknikken kan det både måles trykkgradienten mellom aorta og venstre ventrikkelen og aortaklaff arealet (måles indirekte ved hjelp av Gorlins formelen). Men hjertekateterisering hos pasienter med aortastenose gir en høy risiko (22%) for hjerne emboli [23].

Koronar angiografi gir ikke forhøyet risiko for en slik hendelse [23] slik at aortastenose er da ingen kontraindikasjon ved mistanke om koronar lidelse.

Koronar angiografi anvendes ellers preoperativt hos:

- menn  $\geq$  35 år,
- premenopausale kvinner  $\geq$  35 år med risikofaktorer for koronar sykdom,
- postmenopausale kvinner [3].

## **2.6 BEHANDLING**

### **2.6.1 Medikamentell behandling**

Kalsifisert aortastenose viser mange fellestrekk med aterosklerose slik at det diskuteres om behandling med statiner kunne forsinke utviklingen av sykdommen. Flere studier har så langt antydnet en positiv effekt av en slik behandling [24-28] men SALTIRE studiet er så langt den eneste prospektiv studie og den viser ingen forsinkende effekt av Atorvastatin i forhold til placebo-gruppen men pasientene var allerede i en avansert form og hadde en AKA på  $1,0 \pm 0,4$  cm<sup>2</sup> og oppfølgingen var på 2 år, noe som ikke ekskluderer positiv virkning i en lengre tidsperspektiv [29].

Statin behandling er ikke indisert i dag som forebygging av kalsifisert aortastenose.

### **2.6.2 Kirurgisk klaffe utskifting**

Kirurgisk behandling er i den beste behandling for aortastenose.

I følge retningslinjene fra the American College of Cardiology/American Heart Association task force [3] er kirurgisk behandling indisert hos:

- Symptomatiske pasienter med alvorlig aortastenose.
- Pasienter med alvorlig aortastenose som skal bypass opereres.
- Pasienter med alvorlig aortastenose som skal gjennomgå operasjon i aorta eller andre hjerteklaffer.
- Pasienter med alvorlig aortstenose og venstre ventrikkel systolisk dysfunksjon (EF  $<$  50 %).

- Asymptomatiske pasienter:
  - o med positiv belastningstest
  - o med alvorlig aortastenose og antydning til rask utvikling ( bl.str.h økning  $\geq 0,3$  m/s/år kombinert med moderat til alvorlig kalsifisering av aortaklaffen gir en risiko for kardiale komplikasjoner på 75 % [30]).
  - o som skal gjennomgå bypass operasjon og som har mild til moderat aortastenose med antydning til rask utvikling (pasienter som skal gjennomgå AVR etter å ha tidligere blitt bypass operert har høyere mortalitet [31]).
  
- Pasienter med low flow:

Ved trykkgradient  $\leq 30$  mmHg er mortaliteten opp til 20-30 % ved operasjon mens ved trykkgradient  $\leq 30$  mmHg er den fortsatt på 11-15 % [32]

Her skal pasienten vurderes med stress dobutamine test [33].

### **2.6.3 Baloon valvuloplasti**

- God behandling hos barn og unge voksne.
- Den først utført i 1985 av Cribier et al. [34].
- Men pga høy grad av restenose er den ingen alternativ til kirurgi men kan vurderes som bro til kirurgi hos hemodynamiske pasienter [3].

## **2.7 PROGNOSE**

- Aortastenose progredierer med en redusering av AKA med  $0,1 \pm 0,2$  cm<sup>2</sup> / år og en økning i blodstrømhastigheten med  $0,3 \pm 0,3$  m/s / år [35].
- 79 % av pasientene med bl.str.h.  $\geq 4$  m/s er operert eller død etter 2 års oppfølging mens 84 % med bl.str.h  $\geq 3$  m/s er fortsatt asymptomatiske ved samme tidspunktet [35].
- Ved innsetting av symptomer er median overlevelsestid [36]:
  - 5 år ved angina pectoris
  - 2 – 3 år ved synkope
  - Under 2 år ved dyspnoe

### 3 PERKUTAN AORTAKLAFFE IMPLANTASJON

#### PERKUTAN AORTAKLAFFE IMPLANTASJON

#### PERCUTANEOUS VALVE REPLACEMENT (PVR)

Som tidligere nevnt så er aortastenose den vanligste klaffesykdommen i vår del av verden og med økende alder i befolkningen er prevalensen stadig økende slik at denne tilstanden blir til et stort folkehelseproblem, særlig hos eldre.

Iung et Al. studerte 216 pasienter, alle med symptomatisk (angina eller dyspnoe, NYHA klasse 3 – 4) alvorlig aortastenose (AKA  $\leq 0,6$  cm<sup>2</sup>/m<sup>2</sup> eller  $\Delta P \geq 50$  mmHg) og med klar indikasjon for kirurgisk behandling (AVR). Men tross retningslinjene [3] ble 33 % ikke operert [37].

Et annet studie visste opp til 41 % av pasienter med klar indikasjon for AVR som ikke ble operert [38].

Hovedårsakene til at disse pasientene ble nektet operasjon var høy alder og venstre ventrikkel dysfunksjon. Deretter kom komorbiditeter som symptomer på hjerte-/karlidelser (tidligere infarkt, alvorlige aterosklerotiske prosesser i underekstremitetene eller ved karotis arteriene), nyresvikt og, viktigst, neurologisk dysfunksjon. Bedring av symptomene ved medikamentell behandling var også grunn til ikke-operasjon hos enkelte pasienter.

#### GOAL OF PERCUTANEOUS INTERVENTIONS FOR THE TREATMENT OF CALCIFIC AORTIC STENOSIS:

---

*«To offer a therapeutic option to patients with  
degenerative aorta stenosis who are at very high risk for  
surgical valve replacement or non operable»*



### 3.1 HISTORIKK

- 1985

Ballong valvuloplasti for behandling av kalsifisert aortastenose utført for første gang.

MEN: 80 % viser re-stenosering av aortaklaffen ett år etter prosedyren.

- 1989

Ideen om en "implantable transcatheter stented valve" kom som en mulig behandling for stenose recidiv hos tidligere ballongdilatasjon behandlede pasienter.

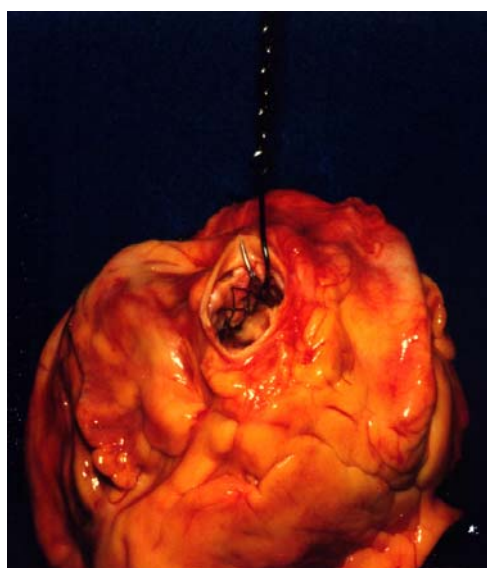
- 1992

H.R. Andersen et Al. er de første som påviser muligheten for perkutan implantasjon av en bioprotetisk aortaklaffe festet på en stent og beskriver positive hemodynamiske resultater [39]

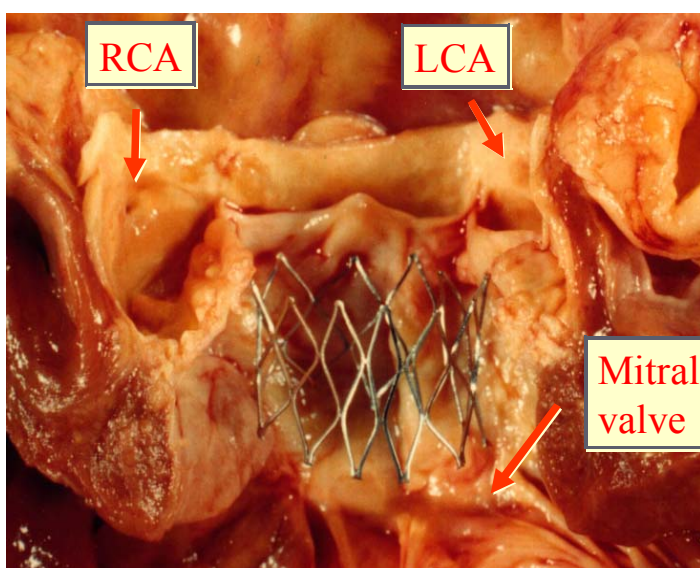
- 1993-1994

Ved hjelp av post-mortem tester fikk Cribier et Al. svar på hvordan stenten kunne forankre seg til annulus fibrosus i aorta ostiet (Anchorage-test) og hva den optimale størrelsen for stenten var. De viste at en stent på 14 mm kunne implanteres på den opprinnelig aortaklaff uten å obstruere koronar ostiene eller forstyrre mitral funksjonen.

## 23/14mm Stent Implantation



**Anchoring test**



**Longitudinal view**

- 1999

For første gang kunne Cribier et Al. presentere en prototype av perkutan aortaklaffen (PHV, Percutaneous Heart Valve). Denne klaffen var en bioprotetisk trikuspidal klaffe bestående av bovin perikard integrert i en 14 mm lang rustfritt stål stent som skulle utfolde seg ved hjelp av en ballong kateter.

Denne klaffen kunne oppnå en diameter på mellom 21 og 23 mm, noe som ville gi en klaffe areal ved full utfoldelse på 1,7 cm<sup>2</sup>.

- 2000

Ved ex-vivo testing kunne denne klaffen oppnå en livslengde tilsvarende ca 2,5 år (målestokket er antall syklus klaffen tåler uten endringer i funksjonen).

Klaffen ble deretter testet in-vivo ved å bli implantert hos til sammen over 100 sauer.

Samtidig utførte Bonhoeffer et Al. første perkutan utskiftning av pulmonar klaffen hos en 12 år gammel gutt med pulmonal stenose og insuffisiens med positive resultater[40]. Senere kunne de beskrive ytterligere like prosedyrer hos barn men også hos en voksen, noe som bekreftet muligheten av å fullføre en slik klaffe utbytting med lovende resultater [41].

### **3.2 16. APRIL 2002: FØRSTE PERKUTAN IMPLANTASJON AV EN AORTAKLAFFE HOS ET MENNESKE**

*Cribier A, Eltchaninoff H, Bash A, Borenstein N, Tron C, Bauer F, Derumeaux G, Anselme F, Laborde F, Leon M B*

***Percutaneous transcatheter implantation of an aortic valve prosthesis for calcific aortic stenosis: first human case description***

*Circulation 2002; 106: 3006-3008*

Pasienten var en 57 år gammel mann med alvorlig aortastenose. Sykehistorien var preget av uttalt perifer vaskulær sykdom (operert i 1996 med aorto-bifemoral bypass), silikose, lungekreft operert i 1999 og kronisk pankreatitt.

Pasienten var i kardiogent sjokk med en systolisk BT på 80 mmHg med uttalt cyanose, oliguri, bilateralt pleuravæske og lungeødem. Han presenterte en subakutt iskemi i høyre ben pga en okklusjon i høyre gren av bypass.

Ved ekkokardiografi kunne man beregne en aortaklaffe areal (AKA) på 0,6 cm<sup>2</sup>, en trykkgradient ( $\Delta P$ ) på 30 mmHg og en ejeksjonsfraksjon (EF) på 14 %, altså en kritisk aortastenose med venstre ventrikkel dysfunksjon, noe som ble bekreftet ved stress-dobutamine test som ikke viste noen kontraktile myokard reserve.

Pasienten blir akutt behandlet med ballongdilatasjon som gir klinisk bedring og ekko. us. viser en AKA som har økt til 1,06 cm<sup>2</sup> og  $\Delta P$  er redusert til 13 mmHg.

I den påfølgende uken forverrer pasientens tilstand seg med flere episoder med kardiogent sjokk med til slutt en sysBT på 70 mmHg tross vasopressorer. EF måles i denne perioden mellom 8 og 12 %.

Etter samtykke fra pasienten og pårørende får Cribier et Al. autorisasjon fra den franske etiske komiteen for biomedisinsk forskning (CCPPRB, Comité Consultatif de Protection des Personnes en Recherche Biomédicale) til å utføre perkutan implantasjon av aortaklaffe for første gang hos et menneske.

Klaffens innsetning ble vellykket og straks etter at den utfoldet seg stabiliserte BT seg til 120/60 mmHg, det ble målt en  $\Delta P$  = 6 mmHg, AKA ble beregnet til 1,9 cm<sup>2</sup>. Angiografi viste at begge koronar ostiene var frie og angiogrammet ga en EF på 17 %.

Det ble utført en transøsofagal ekkokardiografi (TØE) 30 min etter prosedyren der man kunne se en normalt fungerende aortaklaffe,  $\Delta P$  = 9 mmHg, AKA = 1,6 cm<sup>2</sup> (noe som passer bedre enn 1,9 cm<sup>2</sup> som er litt stor ift klaffens størrelse (23 mm)) og en moderat paravalvulær tilbakestrømning.

Det kliniske bilde bedret seg betraktelig de første 48t og hjertesvikt symptomene gikk tilbake slik at pasienten kom seg raskt ut av sengen. Etter dag 3 fikk pasienten en lungeemboli som ble behandlet med IV fibrinolyse.

Post operativt ble pasienten satt opp til en permanent profylaktisk behandling (heparin/acetylsalicylsyre) og vasopressor i decrescendo dosering i 4 uker. TØE er tatt med jevnt mellomrom under oppfølgingen:

<b>TØE (uker etter PVR)</b>	<b>AKA (cm<sup>2</sup>)</b>	<b><math>\Delta P</math> (mmHg)</b>
1	1,6	15
4	1,6	10
7	1,5	8
9	1,5	14

Men pasienten opplevde flere non kardielle komplikasjoner som følge av hans opprinnelig dårlig tilstand som førte til at pasienten måtte amputere høyre legg 10 uker etter PVR og deretter forverret tilstanden seg gradvis med recidiverende infeksjoner og dårlig tilhaling av amputasjonssåret. Pasienten døde 17 uker etter operasjonen. Ingen akutt hjertesvikt oppstod i oppfølgingsperioden.

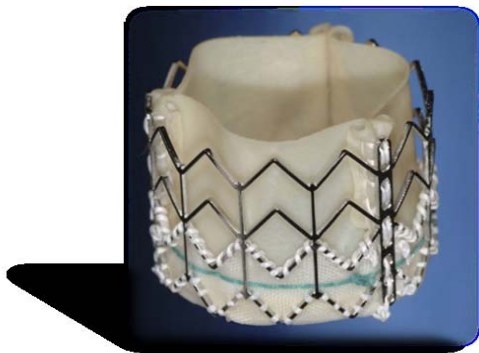Dette viste at perkutan utskifte av aortaklaffen var fullt mulig og kunne gi gode resultater hos inoperable pasienter.

### 3.3 PVR I 2007

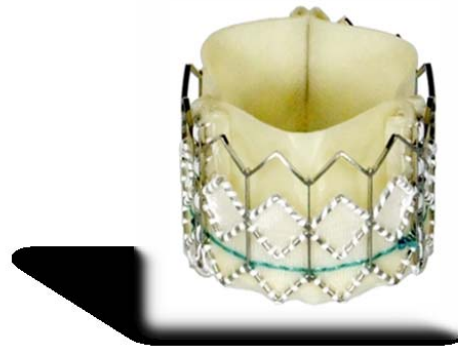#### Cribier-Edwards™ klaffen og Sapien Edwards™ klaffen

Cribier-Edwards™ klaffen er en bioprotetisk trikuspidal klaffe der seilene er laget av "equine" perikard og festet til en rustfritt stål stent. Ventrikkulær siden av klaffen sluttet med en slags stoff kappe. Den har en 23 mm diameter ved full utfoldelse.

#### **Cribier-Edwards™ 23mm**



#### **Edwards SAPIEN™ 23mm, 26mm**




Sapien-Edwards klaffen er nyere og består av anti-kalsifiserings behandlet bovin perikard og oppbygningen ellers er den samme.

Den finnes i 2 størrelser:

- 14,5 mm lang stent som kan utfolde seg til en maksimal diameter på 23 mm.
- 16 mm / 26mm.

Per dato har disse klaffene en livslengde på over 10 år.

Klaffen krympes deretter på en ballong kateter. Selve ballongen er 30 mm lang og finnes også i to størrelser: den ene utvider seg til en diameter på 22 mm og brukes for den 23 mm klaffen, og den andre utvides til 25 mm og brukes til den 26 mm klaffen. Selve kateteren, som er 120 cm lang, har en diameter på 3 mm og kalles derfor en 9-Fr kateter (French,  $\text{Ø } 1 \text{ mm} = \frac{\text{Fr}}{3}$ ).



## Seleksjon av pasienter

- Inklusjons kriterier
  - Symptomatisk alvorlig aortastenose
    - AKA  $\leq 0,8 \text{ cm}^2$
    - Typiske symptomer, NYHA klasse IV
  - Høy kirurgisk risiko
    - Euroscore  $> 20 \%$
    - STS  $> 10 \%$
    - Parsonnet  $\geq 30$

Pasienter skal ha vært nektet operasjon av to uavhengige kirurger.

- Aorta annulus dimensjoner:  $19 \leq \text{Ø} \leq 25 \text{ mm}$

### ➤ Eksklusjons kriterier

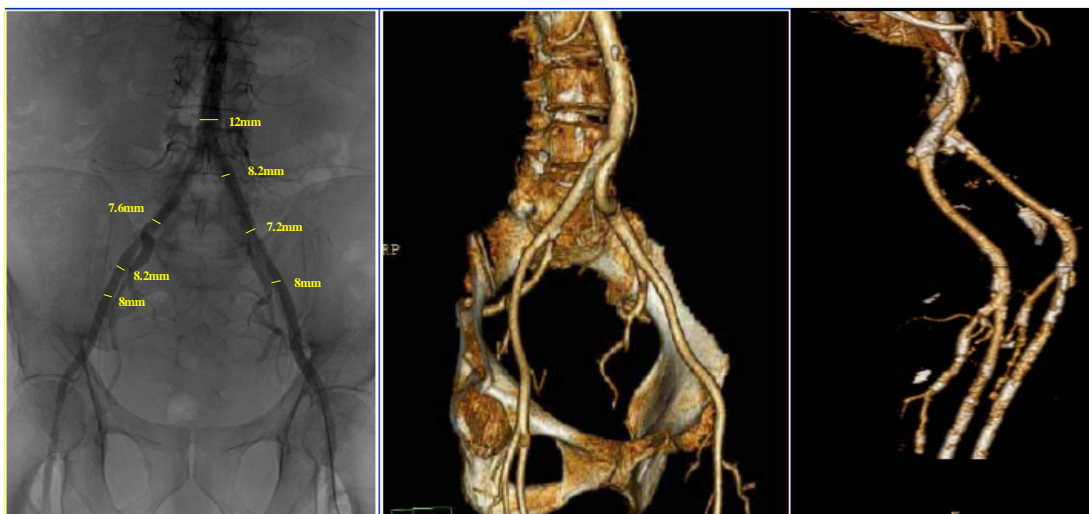
Intrakardial trombe, ubeskyttet stenose i venstre hovedstamme som ikke lar seg kateterisere, nylig gjennomgått myokard infarkt, slag eller lungeemboli ( $\leq 7$  dager), protetiske aortaklaffe, pågående infeksjon, koagulopati, alvorlig perifer vaskulær lidelse som vanskeliggjør kateter progresjonen, kontraindikasjon for antikoagulasjonsbehandling, leukopeni ( $\leq 3 \times 10^9/L$ ), anemi ( $\leq 9 \text{ g/dL}$ ).

## Preoperative undersøkelser

- Transtorakal-/transøfagal- ekkokardiografi og hjerte kateterisering (koronar angiografi, venstre ventrikkulografi og supraaortisk angiografi)

Vurdering av: grad av aortastenose (AKA,  $\Delta F$ ), kalsifiseringen, aorta annulus diameter, venstre ventrikkel funksjon, koronar arteriene.

- Angiografi av art. illiaca og femoralis, CT/MR angio



Vurdering om kateter kan progredierte i disse karene og da om man velger en retrograd (arteriell) adgang til aortaklaffen og på hvilken side, eller en antegrad (venøs transseptal) adgang.

#### Modus operandi - Retrograd adgang

- Premedikasjon

24t før prosedyre får pasienten:

- + Acetylsalicylsyre (160 mg) og Clopidogrel (300 mg)
- + Endokarditt profylakse

Prosedyren utføres i lokal anestesi med mild sedasjon (Midazolam).

I starten av prosedyren gis Heparin 5000 IU I.V.

- Forberedelse av den perkutan aortaklaffe

Ballongkateteren føres først inn i en såkalt flex-kateter (en kateter med fleksibel distal ende som kan bøyes proksimalt ved manuell rotasjon) og blir oppfylt med kontrastmiddel fortynnet i saltvann til selve ballongen blir oppblåst med denne oppløsningen slik at man sikrer at det ikke foreligger noe lekkasje, at den blir tom for luft (slik at man ikke risikerer luftemboli i tilfelle ballongen rumper under prosedyren) og at størrelsen ved full oppblåsning er riktig (dvs 22 mm for implantasjon av en 23 mm klaffe). Videre blir klaffen krympet på ballongen ved en presis prosess.

- Kateterisering

Utifra den preoperative vurdering av karene velger man hvilken side som skal være inngangsporten for flex-kateteren med ballongkateteren og klaffen. Der dissekeres femoral arterien frem, og det innsettes en 14-Fr innføringshylse. En kateter blir gjennom den ført frem til kanten av aortaklaffen og deretter trukket litt tilbake. Gjennom denne kateteren brukes det en ledersonde (0.035 inch i diameter, dvs ca 1 mm) til å finne veien gjennom klaffeåpningen og når dette er gjort så føres kateteren inn til venstre ventrikkelen. Det blir da utført en venstre ventrikkulografi slik at trykket registreres og man regner ut trykkgradienten mellom venstre ventrikkel og aorta. Deretter fjernes denne kateteren og gjenstår da ledersonden i ventrikkelen.

På den andre siden kateteriseres:

+ den femoral arterien med en 6-Fr innføringshylse som brukes til å føre en 6-Fr pigtail-kateter inn til over aortaklaffen. Gjennom den injiseres kontrastmiddel ved supraaortisk angiografi slik at koronarostiene og aortaklakteplanen fremstilles.

+den femoral venen med en 8-Fr innføringshylse gjennom hvilken en Swan-Ganz kateter føres inn til høyre hjerte halvdel. En Swan-Ganz kateter er en såkalt termomodiluskateter som brukes til å måle minuttvolumet. Når den er registrert fjernes denne kateteren og den erstattes med en elektrode som føres inn i høyre ventrikkel og brukes til ventrikkulær pacing. Ventrikkulær pacing har to viktige formål:

# under hele prosedyren er den innstilt på en frekvens på 80 slag/min slik at den kan tre inn ved en eventuell episode med konduksjonsblokk eller bradykardi sekundær til

for eksempel en vasovagal reaksjon ved aktivering av baroreseptorene i aorta under ballongdilatasjon.

#hertet stimuleres til en frekvens på 200 slag/min (eller 220 om ikke 200 er nok) når ballongen skal oppblåses og det forårsaker en plutselig blodtrykkfall slik at den protetiske klaffen stabiliseres i riktig posisjon før den foldes ut

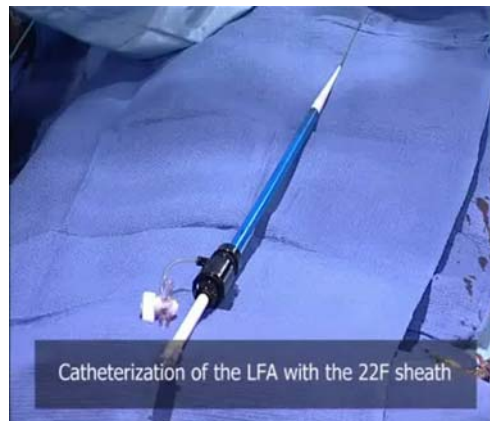- Predilatasjon av den stenoserete aortaklaffe

Ved hjelp av en ballongkateter. Det kan gjøres en gang på forhånd og gjentas en gang rett før prosedyren. Gjennom den 14-Fr innføringshylsen og langs ledersonden, sendes det en ballongkateter inn til aortaklaffen. Størrelsen på ballongen varierer i forhold til størrelsen av klaffen man valgte å sette inn, slik at for en 23 mm klaffe vil aortaklaffen predilateres med en 20 mm ballong.

- Innføring og implantasjon av perkutan klaffen

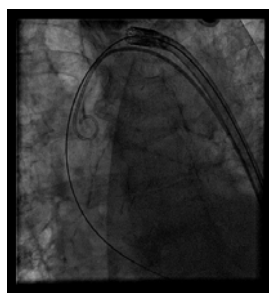
Når predilatasjonen er fullført fjernes både ballongkateteren og den 14-Fr innføringshylsen. Femoral arterien skal da forberedes til innføringen av klaffe/ballongkateteren ved at den gradvis dilateres med først en 16-Fr dilatator, så en 18-Fr, 20-Fr og til slutt en 22-Fr dilatator. Viktig å observere på fluoroscopi-skjermen at hver enkelt dilatator føres lett inn og ut av femoro-iliacal arteriene.

Deretter settes inn en 22- eller 24-Fr innføringshylse i femoral arterien. Den er 25 cm lang slik at den når helt opp til over aorta bifurkasjonen. Flex-kateteren som inneholder ballongkateteren med klaffen slipper da å måtte føres gjennom den trangere illiacal arterien og munner ut i sirkulasjonen direkte i aorta descendens.

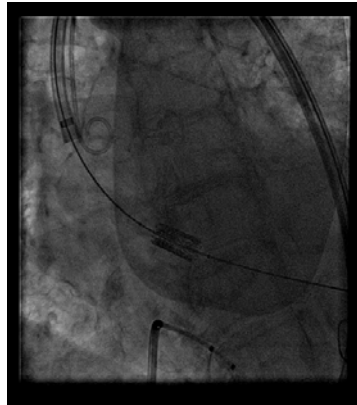

**22 F sheath for the 23-mm valve**  
**24 F sheath for the 26-mm valve**

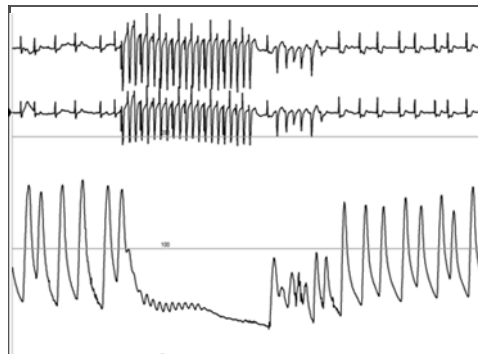
Flex-kateteren føres da frem langs ledersonden til den kommer til aortaklaffen.



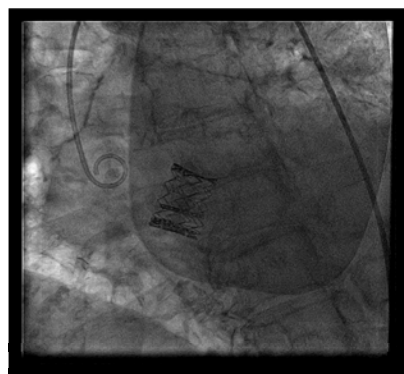
Ved hjelp av fluoroskopi sjekker man at, i det ledersonden krysser aortaklaffen, den ligger i sentrum av aortaklaffen og ikke beveget seg i en av klaffe kommissurene noe som vil vanskeliggjøre kryssing med kateteren. Er det slik så bruker man da Flex-kateterens egenskaper ved at man retter opp ledersondens posisjon ved å bøye distal enden av kateteren mot klaffens sentral åpning slik at ledersonden føres i riktig posisjon. Deretter krysser flex-kateteren aortaklaffen og når ballongkateteren er riktig posisjonert trekkes den tilbake i aortaen. Optimal posisjon for perkutan klaffen finnes ved hjelp av fluoroskopi med supra aortisk angiografi der kontrast middelet injiseres gjennom pigtail-kateteren og er:  $\frac{1}{4}$  av stenten over annulus i aorta og  $\frac{3}{4}$  under annulus i venstre ventrikkel. Her er det viktig å bruke god tid til å sikre optimal posisjonering.




Når klaffen er klar til å utfoldes settes rapid pacing i gang og trykkfallet den forårsaker tillater en stabilisering av klaffen under oppblåsning av ballongen. Først når ballongen er fullstendig flatt igjen og trukket tilbake i aortaen kan pacing avsluttes.



**Aortic pressure**



**Aortography**



**PRE POST**

**Gradient**



Både flex- og ballongkateteren fjernes langsomt for at ikke ledersonden skal komme ut av ventrikkelen. En pigtail-kateter føres langs ledersonden inn i venstre ventrikkelen og en postoperativ trykkgradient blir registrert. Deretter trekkes kateteren sammen med ledersonden tilbake over aortaklaffen og det utføres en siste supraaortisk angiografi for vurdering av koronar sirkulasjonen og en eventuell paravalvulær tilbakestrømming.

### Modus operandi - Anterograd (transseptal) adgang

Mye her er felles og likt det som er beskrevet under retrograd teknikken, nevner derfor her bare hovedforskjellene.

Anterograd adgang betyr at inngangsporten for perkutan klaffen er høyre femoral venen og at den skal da følge blodstrømmen tilbake til høyre atrium og krysser det atriale septum inn til venstre atrium, og deretter gjennom mitral klaffen og inn i venstre ventrikkel så til slutt gjennom aortaklaffen.

På den andre siden har man fortsatt både en venøs adgang til Swan-Ganz kateteren for preoperativ måling av minuttvolumet så til pacing elektroden som settes i høyre ventrikkel og en arteriell adgang til en pigtail-kateter som føres rett over aortaklaffen og brukes til trykk registrering og supraaortisk angiografi.

For å punktere seg gjennom septumet brukes en 8Fr-kateter med en spesiell nål. Rett etter perforasjon gis det en heparin dose på 5000 UI. Deretter brukes en Swan-Ganz kateter til å føre inn en ledersonde gjennom mitral klaffen til venstre ventrikkel. Swan-Ganz kateteren brukes også her til å registrere trykket i venstre ventrikkelen. En liten ballong på denne kateteren oppblåses slik at den følger blodstrømmen til den når aortaklaffen. Her tømmes den før kateteren føres gjennom aortaklaffen og oppblåses igjen i aorta slik at kateteren ender ved aortabifurkasjonen. Swan-Ganz kateteren fjernes og erstattes med en 6Fr-pigtail kateter gjennom hvilken ledersonden fjernes og det innsettes en 360 cm lang ekstra stiv ny ledersonde. Kateteren fjernes slik at ledersonden gjenstår og her er det viktig at den lager en stor bøyning i venstre ventrikkelen for å unngå mitral insuffisiens ved å presse på mitral seilene.

Distal enden av ledersonden blir "fanget opp" av en såkalt snare-kateter som innføres via venstre femoral arterien og trekkes ut slik at den kommer inn i åresystemet gjennom høyre vena femoralis og ut gjennom venstre femoral arterien.

Transseptal åpningen dilateres videre ved hjelp av en 10 mm ballong, noe som ikke vil gi noen signifikant residuell shunting.

Nå kan perkutan klaffen komplekset føres inn gjennom venstre femoral venen og frem til aortaklaffen. Her er det viktig under progresjonen at ledersondens bøyning i venstre ventrikkelen ikke forkortes og derfor stabiliseres denne ved at man dytte på den ved venstre femoral arterien. Utfoldingen gjøres slik det er beskrevet for retrograd adgangen.

### Postoperativ behandling

- Enoxaparin, 40 mg/d subkutant til utskrivning
- Clopidogrel, 75 mg/d i en måned
- Acetylsalicylsyre, 160 mg/d livslang behandling.

### 3.4 FORELØPIGE RESULTATER

April 2002 – August 2003

*Cribier A, Eltchaninoff H, Tron C, Bauer F, Agatiello C, Sebah L, Bash A, Nusimovici D, Litzler PY, Bessou JP, F, Leon M B*

***Early experience with percutaneous transcatheter implantation of heart valve prosthesis for the treatment of end-stage inoperable patients with calcific aortic stenosis***

*J. Am. Coll. Cardiol. 2004; 43: 698-703*

Resultatene fra første pasienten som ble operert 16 April 2002 er gitt tidligere og disse inngå i denne studiet.

6 pasienter ble operert i denne perioden. Alle svarte til inklusjons kriteriene og ble operert med anterograd adgang. En pasient døde under prosedyren pga dislokasjon av perkutan klaffen.

Supraaortisk angiografi rett etter utfoldingen viste paravalvulær tilbakstrømming hos alle (grad 1-3).

Postoperativ ekkokardiografi:

- AKA økte fra  $0,49 \pm 0,08$  til  $1,66 \pm 0,13$  cm<sup>2</sup>
- Trykkgradienten gikk ned fra  $38 \pm 11$  til  $5,6 \pm 3,4$  mmHg

Ved 2-4 ukers oppfølging viste ekkokardiografi stabilisert klaffeareal og trykkgradient mens ejeksjons fraksjonen hadde økt fra  $24 \pm 9,5$  preoperativt til  $41 \pm 12$  %.

Av de 4 som først ble operert overlevde 3 pasienter i 2, 4 og 18 uker. Ingen av de døde av kardiaale komplikasjoner.

De 2 som ble senere operert ble utskrevet og var fortsatt klinisk stabil uten hjertesvikt symptomer ved 8 ukers oppfølging. De ble videre inkludert i I-REVIVE/RECAST studiet.

August 2003 – April 2005, I-REVIVE/RECAST

*Cribier A, Eltchaninoff H, Tron C, Bauer F, Agatiello C, Nercolini D, Tapiero S, Litzler PY, Bessou JP, Babaliaros V*

***Treatment of calcific aortic stenosis with the percutaneous heart valve.***

***Mid-term follow-up from the initial feasibility studies: the French experience***

*J. Am. Coll. Cardiol. 2006; 47: 1214-1223*

Dette studiet inkluderte 36 pasienter som alle svarte til inklusjons kriteriene.

PVR var forsøkt hos 33 av de (2 døde før operasjon og en under predilatasjonen), og 4 av 7 (57 %) gjennomgikk en vellykket retrograd prosedyre mens 22 av 26 (85 %) gjennomgikk en vellykket antegrad prosedyre slik at til sammen var PVR vellykket hos 82 % uten obstruksjon av koronar ostiene eller forstyrrelse av mitral funksjonen.

6 av disse døde innen 30 dager og alle som følge av komplikasjoner under prosedyren, og en fikk slag.

Etter 6 måneder var ytterligere 10 pasienten omkommet men ingen av disse dødsfallene skyldtes klaffen eller prosedyren.

3 prosedyrer ble mislykket ved kryssing av aortaklaffen, alle pga uttalt kalsifikasjoner og ved retrograd adgang. Den ene ble derimot forøkt implantert ved antegrad adgang og denne prosedyren ble vellykket.

2 prosedyrer ble mislykket pga klaffe dislokasjon, begge ved antegrad adgang.

Postoperativ ekkokardiografi:

- AKA økte fra  $0,6 \pm 0,09$  til  $1,7 \pm 0,11$  cm<sup>2</sup>
- Trykkgradienten gikk ned fra  $37 \pm 13$  til  $9 \pm 2$  mmHg

Ved en ukes kontroll hadde ejsjons fraksjonen økt fra  $45 \pm 18$  preoperativt til  $53 \pm 14$  % med sterkere økning hos pasientene med dårligere systolisk funksjon initialt.

Oppfølgingen bestod av transtorakale ekkokardiografier ved 1, 3, 6, 12 og 24 mnd og viste stabile AKA,  $\Delta P$  verdier.

	+	-
<b>Retrograd adgang</b>	<ul style="list-style-type: none"><li>- Enklere og raskere.</li><li>- Ingen risiko for mitral skade.</li></ul>	<ul style="list-style-type: none"><li>- Risiko for arteriell trombe,aorta/arteriell disseksjon/ruptur.</li><li>- Kan være vanskelig (og skadelig) å krysse aortaklaffen ved uttalte kalsifiseringer</li></ul>
<b>Antegrad adgang</b>	<ul style="list-style-type: none"><li>- Muliggjør å operere pasienter med smale og/eller krokete bekken arterier eller med uttalt perifer aterosklerose.</li><li>- Unngår stor punksjon av femoral arterien.</li></ul>	<ul style="list-style-type: none"><li>- Teknisk og tidsmessig mer krevende.</li><li>- Må gjennom mitralklaffen med risiko for hemodynamiske komplikasjoner [42]</li></ul>

## KONKLUSJON

Kalsifisert aortastenose er en sykdom som i dag er en av de viktigste helseproblem hos eldre mennesker og denne tendensen vil bare øke fortere siden aldringsprosessen er i konstant progresjon. Kirurgisk behandling er fortsatt gullstandard når det gjelder behandling av denne tilstanden men desverre er det mange som ikke kan gjennomgå denne krevende prosedyren.

Ballong dilatasjons behandling ga ett håp for disse vanskelige tilfeller men denne ble bare kortvarig, i hvert fall når det gjaldt godt voksne mennesker.

Skal det nye århundre endelig bringe oss nytt håp om å kunne også behandle slike alvorlig syke pasienter og bryte denne forbindelsen mellom inoperabilitet og dødsdom?

Fra 2002 til 2008, altså i 6 år, har transkateter aortaklaffe utskifting utviklet seg til å ha behandlet snart 1000 pasienter og resultatene så langt viser at:

- En slik perkutan behandling er absolutt gjennomførbar med en akseptable mortalitet (7-15 % ved retrograd adgang) og en "success rate" som øker etterhvert som både teknikken og materialet utvikler seg.
- Både hemodynamiske og kliniske bedringer oppstår tidlig etter klaffe innsettingen, med en rask, nesten umiddelbar forbedring av den systoliske funksjonen, også hos pasienter med allerede lav EF, med stabil klaffe areal verdier og venstre ventrikkel funksjon over en lengre oppfølgingsperiode opp til over to år.

Men det å behandle allerede veldig dårlige pasienter vanskeliggjør såkalte "long term survival" analyser.

En tredje form for transkateter implantation har også allerede visst oppmuntrende resultater, ved transapikal adgang[43]. Aortaklaffen føres inn hjerte direkte gjennom apex etter en liten interkostal torakotomi og en ventrikkulær punksjon.

Vil transkateter aortaklaff implantasjon fortsette sin positiv utvikling slik at den kan bli ett ubestridelig behandlings alternativ for såkalte inoperable pasienter?

Vil andre pasienter etterhvert kunne behandles på denne måten?

Det siste spørsmålet er vel ubesvarlig i dag og vil nok være det noen år til. Men det er kanskje ikke så viktig siden vi allerede har en god behandling ved kirurgi. Det viktigste i dag blir vel å besvare det første spørsmålet..

## LITTERATUR

1. Iung B, Baron G, Butchart E G, Delahaye F, Gohlke-Bärwolf C, Levang O W, Tornos P, Vanoverschelde JL, Vermeer F, Boersma E, Ravaud P and Vahanian A  
**A prospective survey of patients with valvular heart disease in Europe: The Euro Heart Survey on Valvular Heart Disease.**  
*Eur Heart J* 2003; 24: 1231-1243
2. Paul W.M. Fedak, MD; Subodh Verma, MD, PhD; Tirone E. David, MD; Richard L. Leask, PhD; Richard D. Weisel, MD; Jagdish Butany, MD.  
**Clinical and Pathophysiological Implications of a Bicuspid Aortic Valve.**  
*Circulation* 2002; 106: 900-904
3. American College of Cardiology/American Heart Association Task Force on Practice Guidelines; Society of Cardiovascular Anesthesiologists; Society for Cardiovascular Angiography and Interventions; Society of Thoracic Surgeons, Bonow RO, Carabello BA, Kanu C, de Leon AC Jr, Faxon DP, Freed MD, Gaasch WH, Lytle BW, Nishimura RA, O'Gara PT, O'Rourke RA, Otto CM, Shah PM, Shanewise JS, Smith SC Jr, Jacobs AK, Adams CD, Anderson JL, Antman EM, Faxon DP, Fuster V, Halperin JL, Hiratzka LF, Hunt SA, Lytle BW, Nishimura R, Page RL, Riegel B.  
**ACC/AHA 2006 guidelines for the management of patients with valvular heart disease: a report of the American College of Cardiology/American Heart Association Task Force on Practice Guidelines (writing committee to revise the 1998 Guidelines for the Management of Patients With Valvular Heart Disease):** developed in collaboration with the Society of Cardiovascular Anesthesiologists: endorsed by the Society for Cardiovascular Angiography and Interventions and the Society of Thoracic Surgeons.  
*Circulation*  
2006;114: e84-e231
4. Stewart BF, Siscovick D, Lind BK, Gardin JM, Gottdiener JS, Smith VE, Kitzman DW, Otto CM.  
**Clinical factors associated with calcific aortic valve disease. Cardiovascular Health Study.**  
*J Am Coll Cardiol.* 1997 Mar 1;29(3):630-4
5. Cosmi JE, Kort S, Tunick PA, Rosenzweig BP, Freedberg RS, Katz ES, Applebaum RM, Kronzon I.  
**The risk of the development of aortic stenosis in patients with "benign" aortic valve thickening.**  
*Arch Intern Med.* 2002 Nov 11;162(20):2345-7.
6. Lindroos M, Kupari M, Heikkilä J, Tilvis R.  
**Prevalence of aortic valve abnormalities in the elderly: an echocardiographic study of a random population sample.**  
*J Am Coll Cardiol.* 1993 Apr;21(5):1220-5
7. Phillips D.  
**Aortic stenosis: A review.**  
*AANA J.* 2006 Aug;74(4):309-15
8. Beppu S, Suzuki S, Matsuda H, Ohmori F, Nagata S, Miyatake K.  
**Rapidity of progression of aortic stenosis in patients with congenital bicuspid aortic valves.**  
*Am J Cardiol.* 1993 Feb 1;71(4):322-7
9. Mohler ER, Sheridan MJ, Nichols R, Harvey WP, Waller BF  
**Development and progression of aortic valve stenosis: atherosclerosis risk factors--a causal relationship? A clinical morphologic study.**  
*Clin Cardiol.* 1991 Dec;14(12):995-9

10. Aronow WS, Schwartz KS, Koenigsberg M.  
**Correlation of serum lipids, calcium, and phosphorus, diabetes mellitus and history of systemic hypertension with presence or absence of calcified or thickened aortic cusps or root in elderly patients.**  
*Am J Cardiol.* 1987 Apr 15;59(9):998-9
11. Deutscher S, Rockette HE, Krishnaswami V  
**Diabetes and hypercholesterolemia among patients with calcific aortic stenosis.**  
*J Chronic Dis.* 1984;37(5):407-15
12. Wilmshurst PT, Stevenson RN, Griffiths H, Lord JR.  
**A case-control investigation of the relation between hyperlipidaemia and calcific aortic valve stenosis.**  
*Heart.* 1997 Nov;78(5):475-9
13. Palta S, Pai AM, Gill KS, Pai RG.  
**New insights into the progression of aortic stenosis: implications for secondary prevention.**  
*Circulation.* 2000 May 30;101(21):2497-502
14. Awan Z, Alrasadi K, Francis GA, Hegele RA, McPherson R, Frohlich J, Valenti D, de Varennes B, Marcil M, Gagne C, Genest J, Couture P.  
**Vascular calcifications in homozygote familial hypercholesterolemia. Vascular calcifications in homozygote familial hypercholesterolemia.**  
*Arterioscler Thromb Vasc Biol.* 2008 Apr;28(4):777-85. Epub 2008 Jan 31
15. Bossé Y, Mathieu P, Pibarot P.  
**Genomics: the next step to elucidate the etiology of calcific aortic valve stenosis.**  
*J Am Coll Cardiol.* 2008 Apr 8;51(14):1327-36
16. Iung B.  
 Interface between valve disease and ischaemic heart disease.  
*Heart* 2000 Sep; 84(3): 347-52
17. Julius BK, Spillmann M, Vassalli G, Villari B, Eberli FR, Hess OM.  
**Angina pectoris in patients with aortic stenosis and normal coronary arteries. Mechanisms and pathophysiological concepts.**  
*Circulation.* 1997 Feb 18;95(4):892-8
18. Munt B, Legget ME, Kraft CD, Miyake-Hull CY, Fujioka M, Otto CM.  
**Physical examination in valvular aortic stenosis: correlation with stenosis severity and prediction of clinical outcome.**  
*Am Heart J.* 1999 Feb;137(2):298-306
19. Monin JL, Quéré JP, Monchi M, Petit H, Baleynaud S, Chauvel C, Pop C, Ohlmann P, Lelguen C, Dehant P, Tribouilloy C, Guéret P.  
**Low-gradient aortic stenosis: operative risk stratification and predictors for long-term outcome: a multicenter study using dobutamine stress hemodynamics.**  
*Circulation.* 2003 Jul 22;108(3):319-24

20. B. Iung, C. Gohlke-Bärwolf, P. Tornos, C. Tribouilloy, R. Hall, E. Butchart, and A. Vahanian  
**Recommendations on the management of the asymptomatic patient with valvular heart disease**  
*Eur Heart J* 2002 23: 1253-1266.
21. Amato MC, Moffa PJ, Werner KE, Ramires JA.  
**Treatment decision in asymptomatic aortic valve stenosis: role of exercise testing.**  
*Heart*. 2001 Oct;86(4):381-6
22. Das P, Rimington H, Chambers J.  
**Exercise testing to stratify risk in aortic stenosis.**  
*Eur Heart J*. 2005 Jul;26(13):1309-13
23. Omran H, Schmidt H, Hackenbroch M, Illien S, Bernhardt P, von der Recke G, Fimmers R, Flacke S, Layer G, Pohl C, Lüderitz B, Schild H, Sommer T.  
**Silent and apparent cerebral embolism after retrograde catheterisation of the aortic valve in valvular stenosis: a prospective, randomised study.**  
*Lancet*. 2003 Apr 12;361(9365):1241-6
24. Aronow WS, Ahn C, Kronzon I, Goldman ME.  
**Association of coronary risk factors and use of statins with progression of mild valvular aortic stenosis in older persons.**  
*Am J Cardiol*. 2001 Sep 15;88(6):693-5
25. Bellamy MF, Pellikka PA, Klarich KW, Tajik AJ, Enriquez-Sarano M.  
**Association of cholesterol levels, hydroxymethylglutaryl coenzyme-A reductase inhibitor treatment, and progression of aortic stenosis in the community.**  
*J Am Coll Cardiol*. 2002 Nov 20;40(10):1723-30
26. Novaro GM, Tiong IY, Pearce GL, Lauer MS, Sprecher DL, Griffin BP.  
**Effect of hydroxymethylglutaryl coenzyme a reductase inhibitors on the progression of calcific aortic stenosis.**  
*Circulation*. 2001 Oct 30;104(18):2205-9
27. Rosenhek R, Rader F, Loho N, Gabriel H, Heger M, Klaar U, Schemper M, Binder T, Maurer G, Baumgartner H.  
**Statins but not angiotensin-converting enzyme inhibitors delay progression of aortic stenosis.**  
*Circulation*. 2004 Sep 7;110(10):1291-5
28. Shavelle DM, Takasu J, Budoff MJ, Mao S, Zhao XQ, O'Brien KD.  
**HMG CoA reductase inhibitor (statin) and aortic valve calcium.**  
*Lancet*. 2002 Mar 30;359(9312):1125-6
29. Cowell SJ, Newby DE, Prescott RJ, Bloomfield P, Reid J, Northridge DB, Boon NA; Scottish Aortic Stenosis and Lipid Lowering Trial, Impact on Regression (SALTIRE) Investigators.  
**A randomized trial of intensive lipid-lowering therapy in calcific aortic stenosis.**  
*N Engl J Med*. 2005 Jun 9;352(23):2389-97
30. Rosenhek R, Binder T, Porenta G, Lang I, Christ G, Schemper M, Maurer G, Baumgartner H.  
**Predictors of outcome in severe, asymptomatic aortic stenosis.**  
*N Engl J Med*. 2000 Aug 31;343(9):611-7

31. Odell JA, Mullany CJ, Schaff HV, Orszulak TA, Daly RC, Morris JJ.  
**Aortic valve replacement after previous coronary artery bypass grafting.**  
*Ann Thorac Surg.* 1996 Nov;62(5):1424-30
32. Connolly HM, Oh JK, Schaff HV, Roger VL, Osborn SL, Hodge DO, Tajik AJ.  
**Severe aortic stenosis with low transvalvular gradient and severe left ventricular dysfunction: result of aortic valve replacement in 52 patients.**  
*Circulation.* 2000 Apr 25;101(16):1940-6
33. Monin JL, Quéré JP, Monchi M, Petit H, Baleynaud S, Chauvel C, Pop C, Ohlmann P, Lelguen C, Dehant P, Tribouilloy C, Guéret P.  
**Low-gradient aortic stenosis: operative risk stratification and predictors for long-term outcome: a multicenter study using dobutamine stress hemodynamics.**  
*Circulation.* 2003 Jul 22;108(3):319-24
34. Cribier A, Savin T, Saoudi N, Rocha P, Berland J, Letac B.  
**Percutaneous transluminal valvuloplasty of acquired aortic stenosis in elderly patients: an alternative to valve replacement?**  
*Lancet.* 1986 Jan 11;1(8472):63-7
35. Otto CM, Burwash IG, Legget ME, Munt BI, Fujioka M, Healy NL, Kraft CD, Miyake-Hull CY, Schwaegler RG.  
**Prospective study of asymptomatic valvular aortic stenosis. Clinical, echocardiographic, and exercise predictors of outcome.**  
*Circulation.* 1997 May 6;95(9):2262-70
36. Carabello BA.  
**Clinical practice. Aortic stenosis.**  
*N Engl J Med.* 2002 Feb 28;346(9):677-82
37. Jung B, Cachier A, Baron G, Messika-Zeitoun D, Delahaye F, Tornos P, Gohlke-Bärwolf C, Boersma E, Ravaud P, Vahanian A.  
**Decision-making in elderly patients with severe aortic stenosis: why are so many denied surgery?**  
*Eur Heart J.* 2005 Dec;26(24):2714-20
38. Bouma BJ, van Den Brink RB, van Der Meulen JH, Verheul HA, Cheriex EC, Hamer HP, Dekker E, Lie KI, Tijssen JG.  
**To operate or not on elderly patients with aortic stenosis: the decision and its consequences.**  
*Heart.* 1999 Aug;82(2):143-8
39. Andersen HR, Knudsen LL, Hasenkam JM.  
**Transluminal implantation of artificial heart valves. Description of a new expandable aortic valve and initial results with implantation by catheter technique in closed chest pigs.**  
*Eur Heart J.* 1992 May;13(5):704-8
40. Bonhoeffer P, Boudjemline Y, Saliba Z, Merckx J, Aggoun Y, Bonnet D, Acar P, Le Bidois J, Sidi D, Kachaner J.  
**Percutaneous replacement of pulmonary valve in a right-ventricle to pulmonary-artery prosthetic conduit with valve dysfunction.**  
*Lancet.* 2000 Oct 21;356(9239):1403-5



41. Bonhoeffer P, Boudjemline Y, Qureshi SA, Le Bidois J, Iserin L, Acar P, Merckx J, Kachaner J, Sidi D.  
**Percutaneous insertion of the pulmonary valve.**  
*J Am Coll Cardiol.* 2002 May 15;39(10):1664-9
42. Hanzel G S, Harrity P J, Schreiber T L, O'Neill W W.  
 Retrograd percutaneous aortic valve implantation for critical aortic stenosis.  
*Catheter Cardiovasc Interv.* 2005 Mar;64(3):322-6
43. Ye J, Cheung A, Lichtenstein SV, Pasupati S, Carere RG, Thompson CR, Sinhal A, Webb JG.  
**Six-month outcome of transapical transcatheter aortic valve implantation in the initial seven patients.**  
*Eur J Cardiothorac Surg.* 2007 Jan;31(1):16-21

### LISTE OVER BØKENE SOM BLE BRUKT

(Utlandske titler blir gitt i original språk)

#### ANATOMI/FYSIOLOGI/HISTOLOGI:

- **Atlas of the human anatomy**, SOBOTTA, ed. Urban & Fischer, 2001.
- **Anatomie humaine**, H. ROUVIERE & A. DELMAS, ed. Masson, 2002.
- **Histologi**, F. GENESER, ed. Munksgaard Danmark, 2002
- **Histologie humaine**, A. STEVENS, J. LOWE, ed. De Boeck Université, 1997
- **Menneskekroppen 2. utg.**, O. SAND, Ø. V. SJAASTAD, E. HAUGE, J. BJÅLIE, ed. Gyldendal, 2006
- **Human physiology**, A. DAVIES, A. G. H. BLAKELEY, C. KIDD, ed. Churchill Livingstone, 2001

#### PATOLOGI

- **Biologie et pathologie du cœur et des vaisseaux**, F. PINET, D. BADUTY, L. CARRIER, A. DUPERRAY, A. GRYNBERG, G. LOIRAND, J.L. SAMUEL, ed. Flammarion, 2002
- **Rubin's Pathology 4<sup>th</sup> ed.**, E. RUBIN, F. GORSTEIN, R. RUBIN, R. SCHWARTING, D. STRAYER, ed. LippincottWilliams & Wilkins, 2005
- **Cells, tissues and disease 2<sup>nd</sup> ed.**, I. JORIS, G MAJNO, ed. Oxford University Press, 2004

#### DIVERSE

- **Norsk legemiddelhåndsbok**, 2004
- **Allmenmedisin 2. utg.**, S. HUNSKÅR, ed. Gyldendal, 2004
- **Principe de medecine interne 15e ed.** HARRISON, ed. Flammarion, 2002
- **Cardiologie et maladies vasculaires ed 2005/2006**, B. BESSE, N. LELLOUCHE, ed. VG, 2005
- **Cardiologie et maladies vasculaires**, J. Y. ARTIGOU, J. J. Monsuez, SOCIETE FRANCAISE CARDOLOGIE, ed. Masson, 2006
- **Heart Disease, 6<sup>th</sup> ed.**, L. S. LILLY., ZIPES, BRAUNWALD, 2001
- **Textbook of interventional cardiology, 5<sup>th</sup> ed.**, E. J. TOPOL, Saunders Elsevier, 2008
- **The ESC textbook of cardiovascular medicine**, A. J. CAMM, T. F. LÜSCHER, P. W. SERRUYS, Blackwell, 2006

Bilder og figurer side 17, 20, 21, 23 og 24 lagt ut med tillatelse fra Pr Alain Cribier.